UNIVERSIDAD DEL CAUCA

FACULTAD DE CIENCIAS DE LA SALUD
DEPARTAMENTO DE OBSTETRICIA Y GINECOLOGIA

UNIDAD DE PATOLOGÍA CERVICAL

MANUAL DE PATOLOGÍA CERVICAL

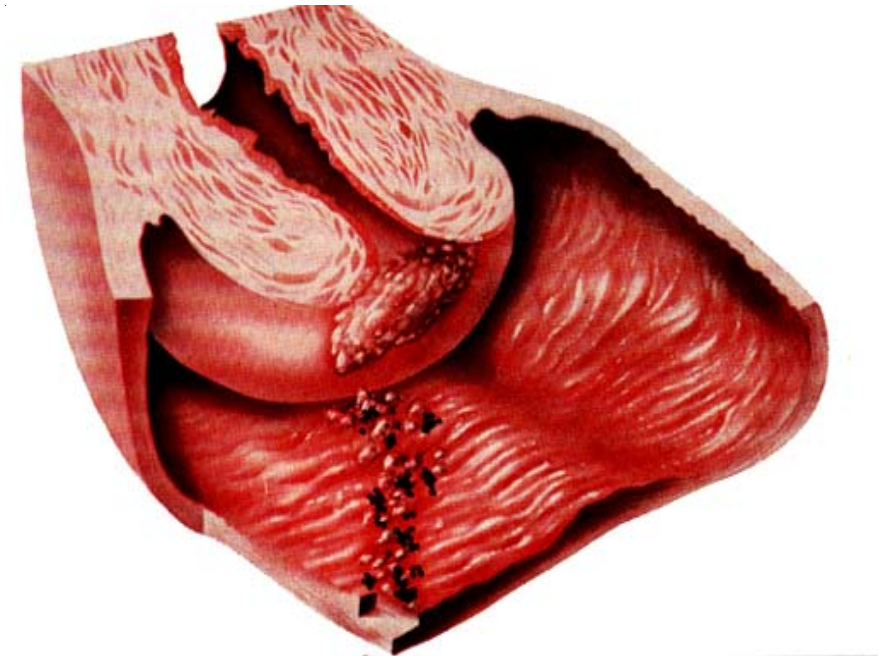

José Vicente Erazo Domínguez, M.D.

2007

TABLA DE CONTENIDO

CAPITULO I

CUELLO UTERINO ..... **Pag. 4**

1.1 Embriología.
1.2 Anatomía
1.3 Histología
1.4 Fisiopatología.
1.5 Epidemiología e Historia natural del ca. de cervix

CAPITULO II ..... **Pag. 14**

TÉCNICAS DIAGNÓSTICAS

2.1 Citología Exo – Endocervical (PAP)
2.2 Pacientes de alto riesgo.
2.3 Factores de Bajo Riesgo
2.4 Técnica apropiada para el PAP
2.5 Estrategias para la toma de la muestra citológica.
2.6 Citología falso – negativa
2.7 Lectura y reporte de la citología exo – endocervical
- Bethesda 2001
- Formato de citología
2.8 Protocolos de manejo de la citología Exo - endocervical

CAPITULO III ..... **Pag. 34**

VIRUS DEL PAPILOMA HUMANO - HPV

3.1 Estructura Molecular
3.2 Infección por HPV
3.3 Distribución Anatómica
3.4 Tipos Virales
3.5 Historia Natural
3.6 Transmisión viral
3.7 Riesgos
3.8 Diagnóstico
3.9 Diagnóstico Histopatológico

3.10 Sintomas
3.11 Vulnerabilidad
3.12 Formas de Detección
3.13 Relación con el cáncer de cervix
3.14 Displasia
3.15 Tratamiento - Estrategias
3.16 Vacuna Génica Contra el HPV
3.17 Conclusiones

CAPÍTULO IV..... **Pag. 46**

COLPOSCOPIA

4.1 Historia
4.2 Objetivo de la Colposcopia
4.3 Unidad de colposcopia
4.4 Técnica Colposcópica
4.5 Indicaciones
4.6 Resultados colposcópicos normales
4.7 Resultados Colposcopicos Anormales
4.8 Fuera de la ZT
4.9 Sospecha colposcópica de carcinoma invasor
4.10 Colposcopia insatisfactoria
4.11 Tratamiento de la Neoplasia intraepitelial cervical
- Anexo Tratamiento de consenso (EFC) 2004
- Formato Informe Colposcópico

4.12 Protocolos de Manejo (L-sil H-sil - Histopatología)

CAPITULO V

CARCINOMA INFILTRANTE DE CERVIX..... **Pag. 60**

5.1 Etapas evolutivas hacía el carcinoma invasor
5.2 Factores de Riesgo
5.3 Tipos Histológicos
5.4 Métodos Diagnósticos
5.5 Clasificación Clínica (FIGO – 2000)
5.6 Tratamiento
5.7 Supervivencia

GLOSARIO - PATOLOGÍA CERVICAL ..... **Pag. 70**
Terminología recomendada en patología cervical (en orden alfabético)

LINKS RELACIONADOS CON PATOLOGIA CERVICAL

CUELLO UTERINO

CAPITULO I

Sinónimias: (Latín): Cervix – hocico de tenca – portio vaginalis
(Griego): Traquelos (Traquelocele – Traquelectomía- Traqueloscopia)

El cuello uterino es una frontera de epitelios, uno plano y otro cilíndrico que se modifican a lo largo de la vida: con el desarrollo sexual, con el ciclo menstrual, con el embarazo, con el parto, el posparto y la menopausia. Además es una zona donde llegan gérmenes intra y extra vaginales (bacterias y virus) y por consiguiente sujeto a insultos inflamatorios y **oncogénicos.**

1.1 EMBRIOLOGIA CERVICAL Y SU RELACION CON LA NEOPLASIA CERVICAL

Al cabo de ocho (8) semanas del último período menstrual los conductos de WOLFF o MESONEFRICOS del feto femenino, han alcanzado el seno Urogenital para abrirse en el mismo.

A las diez semanas comienzan a fusionarse entre sí los conductos de MULLER o PARAMESONEFRICOS, para formar una sola estructura que llega al seno Urogenital. Los conductos fusionados de MULLER originan: el **cuello uterino**. La vagina deriva enteramente de seno urogenital.

Los conductos de MULLER se fusionan y terminan en forma ciega en el tubérculo de MULLER (origen mesodérmico) el cual entra en contacto con el seno urogenital (origen endodérmico). Este sitio de unión ha planteado controversias en la mujer adulta y sería la zona de Transformación Cervical (Z-T) que encontramos en el cervix en la edad reproductiva (Fig. 1)

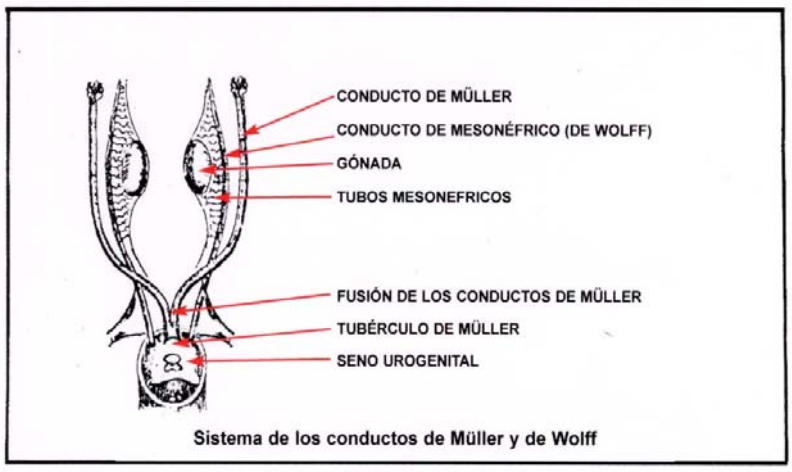

Figura 1

Estudios experimentales han sugerido que los eventos que ocurren en esta unión Seno-Urogenital — Tubérculo de MULLER (Endodermo – Mesodermo) pueden ejercer una influencia potencial crucial en la susceptibilidad del epitelio cervical a **lesiones neoplásicas**.

En la recién nacida y bajo influencia de las hormonas maternas, suele desplazarse la zona de transformación hacia la porción vaginal del cuello uterino, encontrándose una zona de eversión o **ectropión** al nacimiento. **(Erosión Congénita)**

1.2 ANATOMIA CERVICAL

El cuello uterino constituye la parte más baja del útero, tiene una longitud de 2,5 a 3 Cm., se continua hacia arriba con el cuerpo uterino (5cm) por el istmo y hacia abajo con la vagina. (Fig. 2)

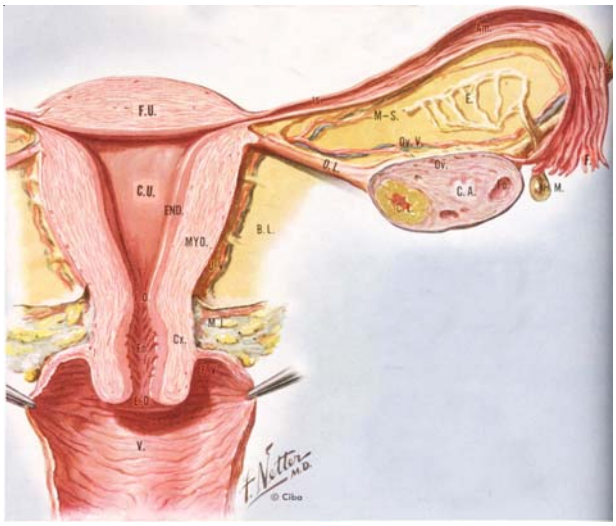

Figura 2

La porción vaginal del cuello (Hocico de Tenca, Portio Vaginalis, Exocervix) se proyecta en la vagina superior y hacia atrás con el fondo del saco posterior.

El orificio externo es redondeado y puntiforme en la Nulípara; transversal en la primípara y desgarrado en la multípara. (Fig. 3)



Figura 3

El canal cervical se extiende desde el orificio externo hasta el orificio cervical interno donde se conecta con la cavidad uterina (Endocervix). Una vez colocado el especulo el médico debe reconocer las siguientes estructuras: (fig: 4 - 5)

1.2.1 EXOCERVIX:

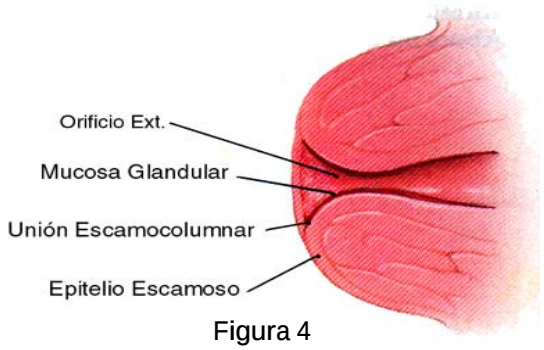

Figura 4

La superficie del exocervix **normal** tiene la apariencia de una mucosa uniformemente lisa de coloración rosada y brillante, no se identifican restos de epitelio cilíndrico, no aperturas glandulares, no quistes de Naboth, no alteraciones vasculares. A esta visión Macroscópica la denominamos “cuello de apariencia Normal”, (Fig. 4).

1.2.2 ENDOCERVIX

No siempre observable en la Nulipara, su mucosa se aprecia con discretos relieves papilares, lisos, rosados y brillantes especialmente en Multíparas.

1.2.3 ORIFICIO CERVICAL EXTERNO

Circular o transversal, coincide idealmente con el límite entre las mucosas Exocervical y Endocervical.

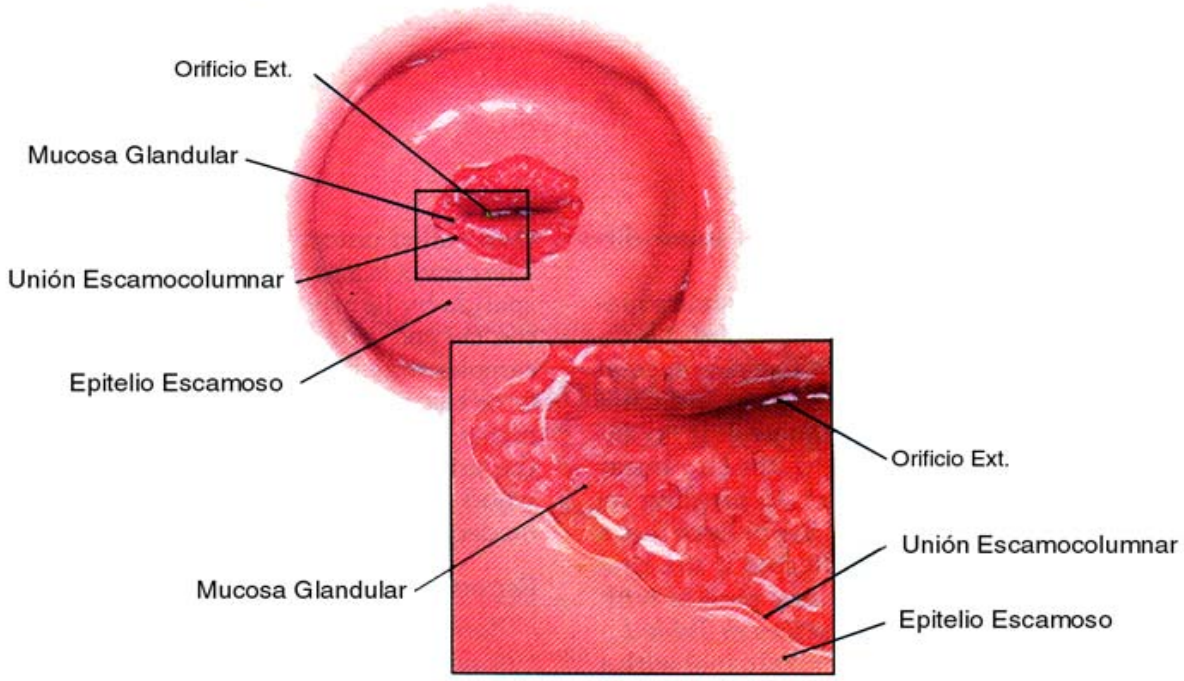

1.2.4 MOCO ENDOCERVICAL

Normalmente es transparente, brillante, inoloro y cristalino.

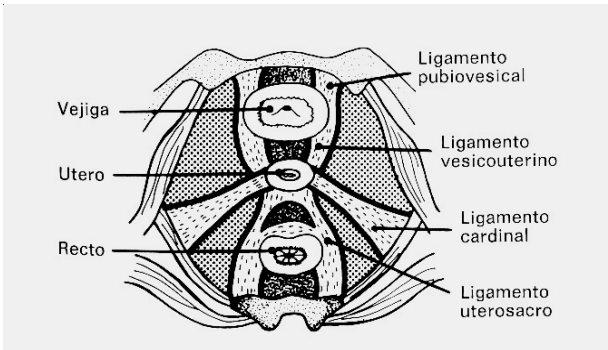

Figura 6

1.2.5 MEDIOS DE SOSTÉN

Lateralmente el cervix se encuentra adherido a los ligamentos cardinales o de Mackenrodt principal fuente de suspensión, fijación y soporte, que junto con los ligamentos uterosacros mantienen la suspensión normal del útero, la excesión de estos ligamentos (Denervación) a veces se utiliza para alivio de la dismenorrrea intratable. La elongación de estos ligamentos lleva al descenso uterino (Histerocele). (Fig.6).

1.2.6 IRRIGACION

Deriva de la arteria cervicovaginal, rama de la arteria uterina, nace inmediatamente dentro del cruzamiento de las arterias Uterinas con el Uréter. En el interior del cuello las arterias se anastomosan con las del lado contralateral y se ramifican en superficiales y profundas.

1.2.7 DRENAJE LINFATICO

Los linfáticos del Cervix proceden de la red que rodea el segmento inferior Uterino, convergiendo hacia las partes posterolaterales del cuello y desde allí se reparte en tres direcciones diferentes.

1. Hacia los ganglios medios y superiores de la cadena ilíaca externa.

2. Hacia los ganglios de bifurcación de la arteria ilíaca primitiva, esto es a los ganglios medios y superiores de la cadena hipogástrica.

3. Hacia los ganglios presacros o del promontorio, etc. (Fig.7)

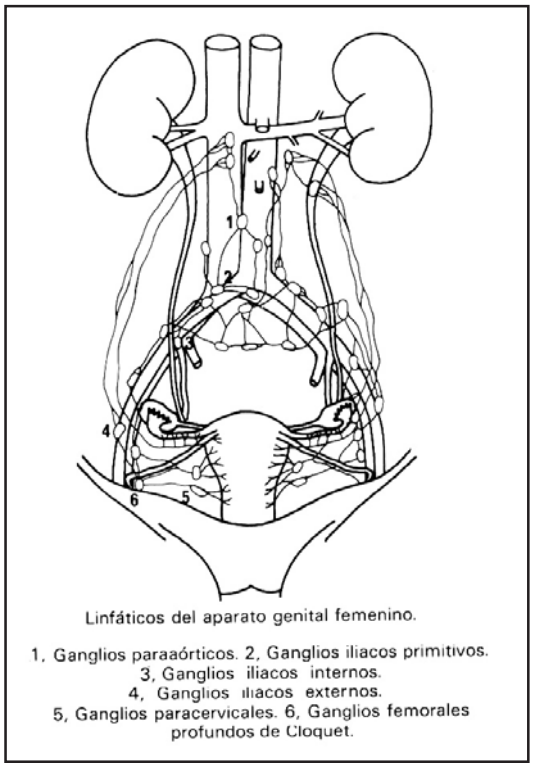

Linfáticos del aparato genital femenino.

1, Ganglios paraaórticos. 2, Ganglios iliacos primitivos. 3, Ganglios iliacos internos. 4, Ganglios iliacos externos. 5, Ganglios paracervicales. 6, Ganglios femorales profundos de Cloquet.

Figura 7

1.3 HISTOLOGIA CERVICAL

§ Epitelio escamoso (exocervix-ectocervix)
§ Epitelio cilíndrico (Endocervix)
§ Límite Exocervix – Endocervix (Zona de Transición – Zona de Transformación)

1.3.1 EPITELIO ESCAMOSO

Recubre la parte vaginal del cuello, (Portio Vaginalis-Exocérvix.Ectocérvix), es sensible a los estímulos hormonales y se renueva cada cinco días, por acción de los estrógenos (E2)
Sufre por lo tanto las mismas transformaciones citológicas que el epitelio vaginal, contiene glucógeno y descama células superficiales. La progesterona inhibe la maduración como sucede en el embarazo.

El epitelio escamoso reposa sobre una membrana basal. Durante el período reproductivo el epitelio es renovado continuamente por procesos de **proliferación**, **maduración y descamación**.
El epitelio escamoso cervical contiene tres capas de células bien diferenciadas (Fig.5)

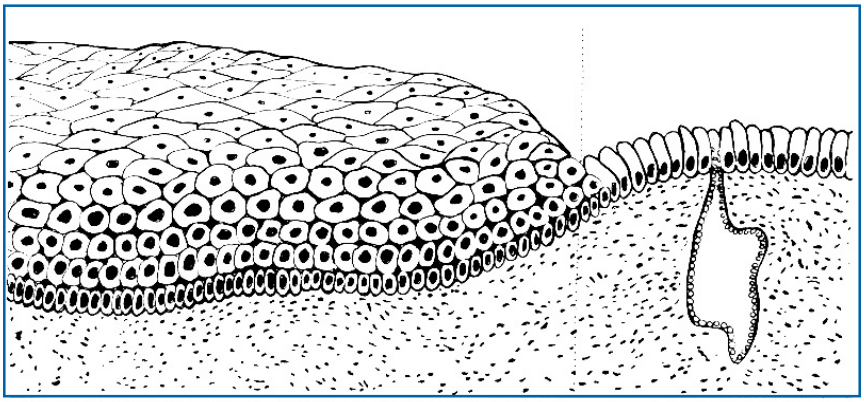

Figura 8

1.3.2 CAPA BASAL O GERMINAL

Descansa sobre la membrana basal y es responsable de renovar el epitelio a través de su gran actividad mitótica.

1.3.3 ESTRATO ESPINOSO

Constituido por células parabasales, interviene en los procesos de glucogenización.

1.3.4 ESTRATO SUPERFICIAL

Constituido por una población de células maduras y cornificadas que protegen el epitelio de los traumas e infecciones.

1.3. 5 HISTOQUÍMICA DEL EPITELIO CERVICAL.

a) CAPA BASAL. Rica en nucleoproteinas.
b) Capa intermedia: Rica en glucógeno.
c) Capa superficial: rica en mucopolisacaridos neutros y glucógeno.

1.3.6 EPITELIO COLUMNAR: (Mucosa endocervical)

Está constituido por un estrato único de células cilíndricas altas que recubren todo el canal endocervical, carece de **submucosa** y por lo tanto descansa directamente sobre la capa fibrosa del cervix, siendo muy sensible a las infecciones bacterianas y virales **(endocervicitis)**.

Este epitelio presenta unas hendiduras (Criptas) que son invaginaciones de profundidad variable. Las células endocervicales son ricas en mucina.

Las criptas son unidades productoras de moco y poseen dos tipos de células columnares:

- Células no ciliadas o secretoras
- Células ciliadas que no son secretoras (Fig.9)

Las ciliadas poseen un movimiento rítmico en dirección a la vagina para movilizar la secreción formando un tapón mucoso que protege el orificio cervical externo.

El moco cervical elemento de importancia capital en el proceso reproductivo, es un Hidrogel compuesto en un 98% por agua y un 2% por sólidos, sobretodo en la época preovulatoria.

Las características biofísicas, bioquímicas y microscópicas del moco cervical a lo largo del ciclo menstrual son mensurables y tangibles como: filancia, cristalización en helecho, PH, viscosidad, cantidad, penetración del espermatozoide, celularidad y de un gran interés en el campo de la pareja infértil.

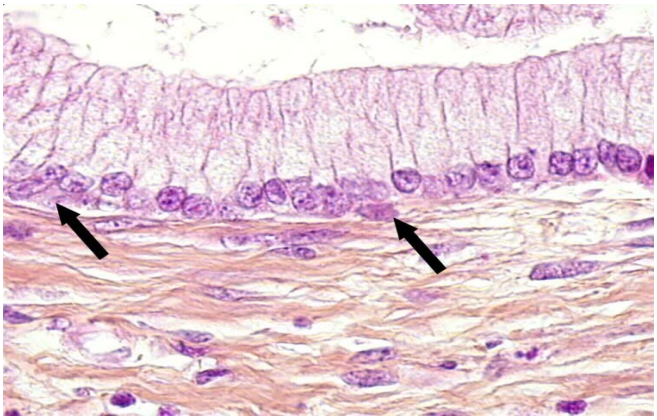

EPITELIO ENDOCERVICAL
Celulas subcilindrincas
Figura 9.

1.4 FISIOPATOLOGIA CERVICAL

El epitelio escamoso del cervix tiene dos funciones fundamentales:

- Protección mecánica contra la agresiones
- Protección biológica de depuración frente a las infecciones

La protección mecánica se lleva a cabo gracias a la estratificación y disposición de las células superficiales.
La protección biológica se debe a la producción de glucógeno por las células intermedias.
El glucógeno es transformado por los bacilos de Doderlein, en **ácido láctico**, proporcionando al canal cervico-vaginal la acidez necesaria para la depuración biológica del medio vaginal (ECOLOGIA VAGINAL). Ph Normal: 3.8 – 4.5.

1.4.1 MADURACION Y DIFERENCIACION DEL EPITELIO EXOCERVICAL

La maduración es el fenómeno que sufren las células inmaduras, jóvenes, a fin de alcanzar el pleno desarrollo adulto, y la diferenciación corresponde a las células indiferenciadas que se transforman en un tipo especial de ellas, de características y capacidades particulares. Con diferenciación y maduración buenas, se conseguirá una especialidad celular morfológica y funcional.

Es muy importante, tanto para el patólogo como para el citólogo, imbuirse bien de estos conceptos e intentar recogerlos a partir de la observación microscópica de tejidos y células, para ser capaces de reconocer los aspectos celulares que definen la buena maduración y la buena diferenciación, también podremos diagnosticar las alteraciones de éstas, lo cual resulta imprescindible para catalogar una alteración como displásica y sus distintas categorías.

Cinco aspectos micromorfológicos son de importancia para indicar la buena marcha de los procesos de maduración y diferenciación del epitelio escamoso del cuello uterino.

1. Orientación celular
2. Tamaño celular
3. Tamaño de los núcleos
4. Presencia de glucógeno
5. Presencia de puentes intercelulares

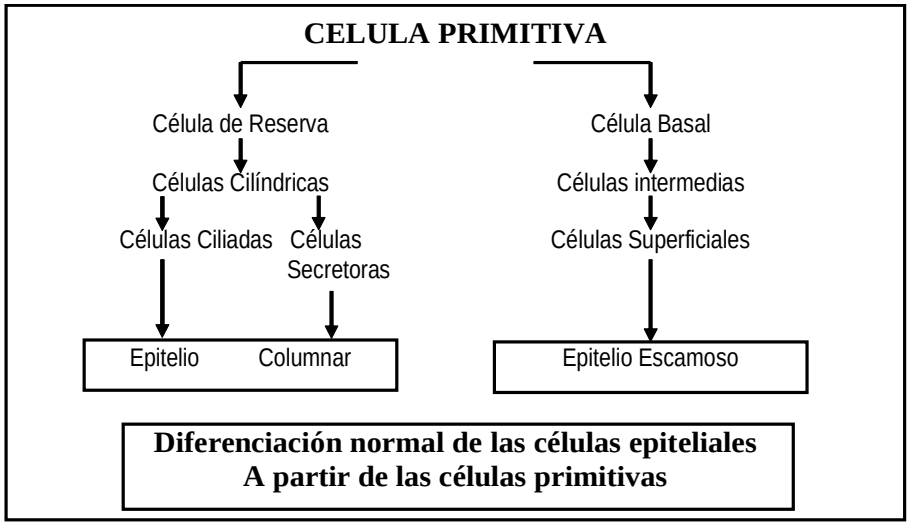

1.4.2 FUNCIONES DEL EPITELIO ENDOCERVICAL

Las células endocervicales cilíndricas, producen secreción de mucina que al unirse con agua formará el moco. Esta sustancia desempeña dos funciones fundamentales: protección de la cavidad endouterina, actuando como un verdadero tapón endocervical por espesamiento. Durante la fase ovulatoria al perder dicho espesamiento y hacerse por el contrario muy filante, producirá una acción biológica de activación de los espermatozoides y facilitará el acceso de éstos hacia la cavidad endometrial, en busca del óvulo. El límite ESCAMO-COLUMNAR es también una barrera ácido-alcalina. Por tanto, se constituye una zona de transición morfológica y metabólica, que sin duda repercutirá en el desarrollo de zonas epiteliales **metaplásicas,** de tanta importancia en la producción de procesos **displásicos** a este nivel Fig. 9B

1.4.3 ACCION HORMONAL SOBRE EL EPITELIO CERVICO-VAGINAL

ESTRÓGENOS (E2):

Producen un efecto proliferativo, aumentando el espesor del epitelio. En la extensión citológica aparecen células superficiales picnóticas y con tendencia hacia la Eosinofilia. Las células superficiales alcanzan hasta el 80% y el índice de maduración se desplaza con máxima intensidad hacia la derecha: basales – intermedias – superficiales, **0/0/100.**

En ausencia de Estrógeno no se produce ni maduración epitelial ni glucogénesis, lo cual lleva a la atrofia del epitelio.

GESTÁGENOS:

Actúan con una acción transformadora, produciendo descamación cualitativa evidenciada por la basofilia celular secundaria a la acumulación de glucógeno. Sobre el epitelio atrófico la progesterona también produce alguna acción proliferativa en la capa intermedia. La máxima expresión de los gestágenos sobre el índice de maduración es **0/100/0**. La máxima expresión es alcanzada en el embarazo: **0/95/5**

ANDROGENOS:

Administrados sobre un epitelio atrófico producen proliferación sin alcanzar la maduración plena.

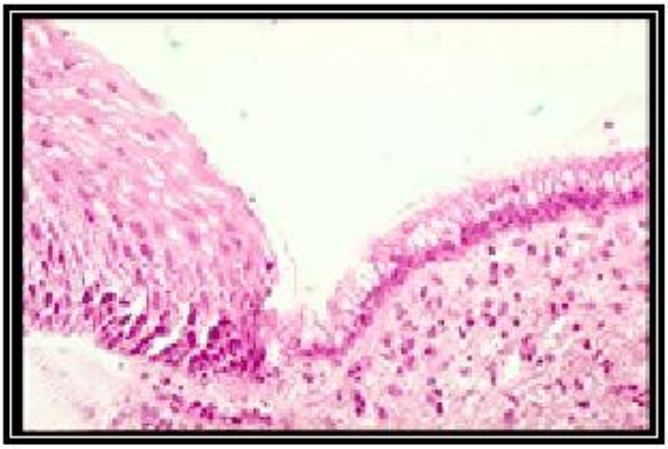

Unión Escamo – columnar
(zona de transformación)
Figura 9B

1.5 EPIDEMIOLOGÍA E HISTORIA NATURAL

1.5.1 EPIDEMIOLOGÍA

Los estudios epidemiológicos concluyen que el carcinoma cervical es una entidad de tendencia y comportamiento social, llegándose a decir que es una enfermedad de transmisión sexual (ETS) y transformante del genoma celular a nivel cervical.

En Italia en **1842** Rigoni Stern, establece la relación causal entre el cáncer de cuello uterino y las relaciones sexuales, y pregona el ***celibato*** como inmunidad "contra la neoplasia cervical".

En 1953 Rogel de Dinamarca, señala la enorme frecuencia del cáncer cervical en prostitutas. En 1954 Wynden y Colorado Res establecen como variables fundamentales el inicio temprano de las relaciones sexuales. La metaplasia ***escamosa precoz*** (momento crítico para el riesgo potencial de la transformación celular y para el desarrollo de neoplasia cervical), es muy frecuente en la pubertad, en la primera adolescencia y durante el primer embarazo, en consecuencia las mujeres que inicien la actividad sexual a edad temprana, presentan una mayor susceptibilidad.

Estudios estadísticos han demostrado la clara tendencia y asociación de la enfermedad, con estratos socio-económicos bajos, involucrándose paralelamente otras variables propias de esta condición social. A partir de los estudios de Kresslller en 1976, se evidencia que la segunda y tercera esposa de hombres cuya primera esposa presentó neoplasia cervical, tenían mayor incidencia de la enfermedad que la población general, surge el concepto de la participación del **varón** en la génesis de la neoplasia cervical.

1.5.2 HISTORIA NATURAL

El carcinoma de cervix es una lesión progresiva que se inicia con cambios intraepiteliales preneoplásicos. Existe controversia acerca de la progresividad de las lesiones premalignas y que el cáncer de cuello uterino esté siempre precedido por ellas; epidemiológicamente se ha encontrado que la edad promedio de mujeres con estas lesiones premalignas, es menor que las que tienen carcinoma in situ y éstas a su vez son menores que las que presentan **cáncer invasivo**, lo cual sugiere un proceso progresivo de cambios preneoplásicos a carcinoma in situ y de allí a micro-invasor e invasor. La duración de las diferentes etapas de premalignidad no es uniforme, en general se acepta un promedio de 10 a 20 años en transformarse a lesión invasora. Se ha encontrado una evolución progresiva más rápida en las mujeres de mayor edad que en las más jóvenes. Aunque virtualmente todos los carcinomas cervicales invasivos se desarrollan a través de fases progresivas de cambios intraepiteliales, no todos necesariamente progresan a invasión.

Algunos estudios han mostrado que el 30% a 35% de las lesiones preinvasivas (L – SIL) regresan espontáneamente. Dado que no es posible determinar cuáles lesiones progresarán, la totalidad de los casos de neoplasia intraepitelial deben ser considerados como potencialmente malignos y ser manejados adecuadamente.

1.5.3 ONCÓGENOS CERVICALES

El epitelio cervical está expuesto a una variedad de agentes, infecciosos, físicos (trauma, irritación) y químicos (DNA del esperma, protaminas e histonas del semen, hormonas sexuales, etc.), algunos de estos pueden ser **oncógenos** (transformantes celulares a nivel del ADN). En respuestas a estas injurias el epitelio presenta: **Degeneración, Regeneración, Hiperplasia o Transformación neoplásica.** Después de la menarca, un proceso dinámico de hiperplasia de las células de reserva y metaplasia escamosa ocurren en la zona de transformación. Más del 90% de las neoplasias cervicales se originan en esta área, lo cual es razonable especular que esta zona de transformación debe ser particularmente susceptible a los diferentes oncógenos que circundan el medio ambiente cervical.

BIBLIOGRAFIA

1. National Cancer Institute Workshop. The 1988 Betheda System for reporting cervical / vaginal cytologic diagnoses JAMA 1989; 262; 931-4

2. Herbest Al. The Bethesdad System for cervical / vaginal citologic diagnoses: A note of caution. Obstet Gynecol 1990; 76; 449-50

3. Noumoff JS. Atypia in cervical cytology as a risk factor for Intraepithelial neoplasia. Am J Obstec Ginecol 1987; 156: 628-31

4. American cancer society: cancer facts and figures Atlanta, American Cancer- Society 1995

5. Mitchel Morris et Al Cervical Intraepithelial and Cervical Cancer Obstetrics and Gynecology Clinics of North America 23-2 - Jun1996 – 347-400.

6. González – Merlo- Ginecología- Exploraciones especiales 5ª edición – 1988

7. Blaustein's Pathology of the Female Genital Tract. Fourth edition – 1995

8. Kurman Robert-Diane Salomon. **THE BETHESDA SYSTEM** for reporting cervical cytologic diagnoses. 2001.

9. A. Fernández – López Marín 1983. Citopatología ginecológica y mamaria. Tomo I. Cid.

10. International Agency for research on cancer (IARC). Colposcopy and treatment of cervical intraepithelial neoplasia. 2005.

11. Basic and advanced colposcopy. V.cecil wright. MD. 2004.

TECNICAS DIAGNOSTICAS

CAPITULO II

2.1 CITOLOGÍA EXO – ENDOCERVICAL

Sinonimias: Examen citológico. Papanicolaou (PAP). Extendido cervical. Citología Vaginal. Etc.
Término apropiado: Citología Exo – Endocervical.

HISTORIA.

1928 – Abril 11, en la revista "La Presse Médical", aparece la primera publicación sobre: Diagnóstico de cáncer de cuello uterino por citología, escrito por el patólogo Rumano de la Facultad de Medicina de Bucarest, Dr. Aurel A. Babés, acuñando el nombre de **Atipia Celular.**

1943 – Papanicolau y Traut publican su primer libro sobre el diagnóstico del cáncer de cuello uterino mediante frotis vaginal.

La detección de lesiones premalignas de cervix por medio del PAP se ha convertido en el test citológico más extendido e importante en ginecología. La detección de lesiones cervicales con este método se basa en el estudio de las células de la zona de transición escamocolumnar. Esta zona donde se desarrolla un proceso continuo de Metaplasia escamosa se denomina Zona de Transformación, la cual es conveniente reconocerla para llevar a cabo una buena toma citológica (Fig. 10)

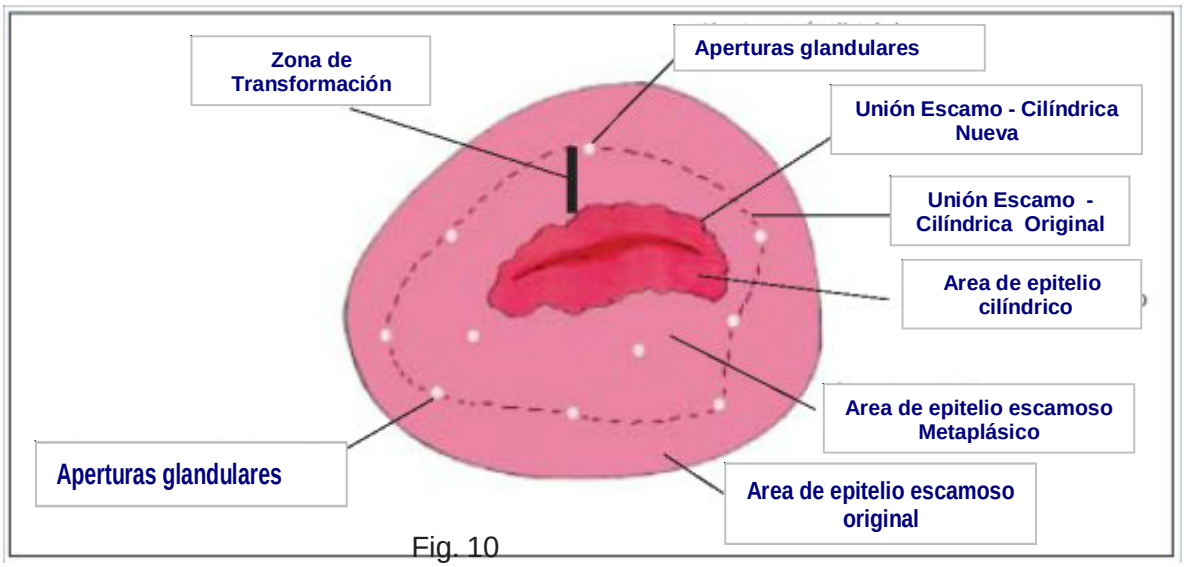

Fig. 10

Bajo el efecto de estímulos infecciosos, virales (HPV) el proceso de Metaplasia puede desviarse, dando lugar a procesos discarióticos en la zona de transformación, siendo el punto de partida de los eventos neoplásicos del cervix. (Cuadro No. 2 – Histogenésis del cáncer de cervix)

Para que un sistema de detección (screening) sea eficaz debe cumplir los siguientes requisitos:

1. Debe detectar la enfermedad en una etapa temprana con el fin de proporcionar un tratamiento definitivo.
2. Debe ser lo suficiente sensible
3. Debe ser lo suficiente específico
4. Debe ser un método simple, accesible e indoloro
5. Bajo costo para la paciente o para un programa de screening.

La citología exoendocervical cubre estos requerimientos?

HISTOGENESIS DEL CANCER DE CERVIX

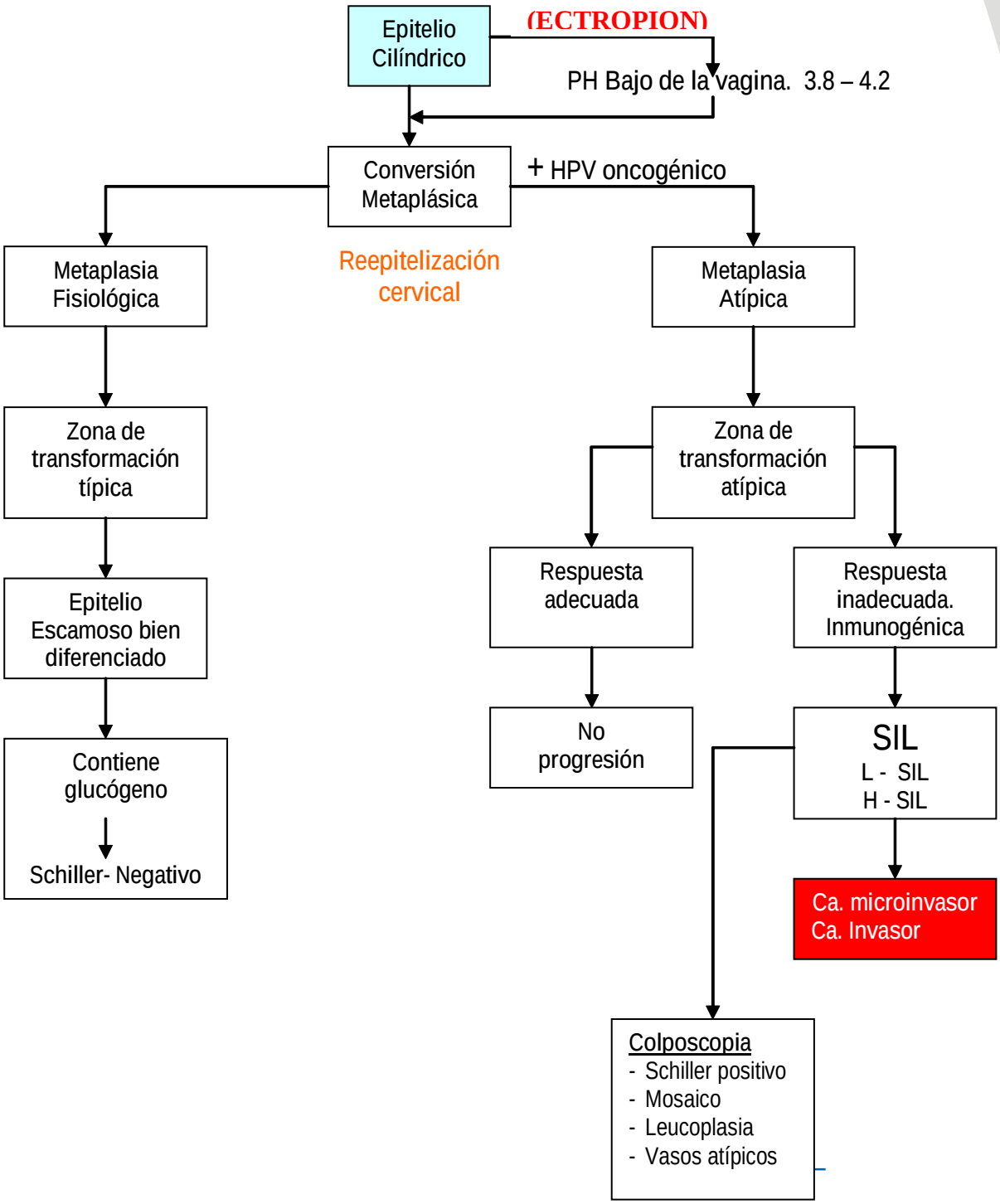

Cuadro No. 2

Cuadro No. 2

2.2 PACIENTES DE ALTO RIESGO

En las que es necesario practicar citología, por lo menos una vez al año.

1. Iniciación temprana de relaciones sexuales, (En la adolescencia, la zona de transformación es mas susceptible a los estímulos oncogénicos)
2. Relaciones sexuales con múltiples compañeros.
3. Compañero sexual que tiene o ha tenido múltiples compañeras (promiscuidad masculina).
4. Antecedentes de enfermedades venéreas. Tanto en el Hombre como en la Mujer (antecedentes de Verrugas a nivel de pene o vulva).
5. Hábito de fumar
6. Primer embarazo en forma temprana. El parto produce eversión de la mucosa endocervical (Ectropión de los colposcopistas)
7. Antecedentes de infección genital por HPV. (Coilocitosis a la citología - Test de HPV –DNA positivo por (PCR) o sistemas de hibridación.
8. Enfermedades inmunosupresoras.

2.3 FACTORES DE BAJO RIESGO:

1. Virginidad
2. Monjas
3. Celibato
4. Monogamia

2.4 TÉCNICA APROPIADA PARA EL FROTIS DE PAPANICOLAOU (PAP)

Diferentes instrumentos han sido utilizados a través de la historia para lograr una toma adecuada y representativa como: pipetas de vidrio, asa de platino, escobillón, espátulas de madera, plástico, aplicadores de algodón, etc. En general la muestra exocervical por lo accesible del epitelio escamoso no ha presentado mayor dificultad, en cambio la muestra endocervical debe tener un método sencillo y práctico que proporcione células endocervicales **en calidad y cantidad adecuadas.**

El 90% de las lesiones precancerosas de cervix tiene lugar en la Zona de Transformación (ZT). El epitelio columnar, endocervical representa el límite superior de la zona de transformación, por consiguiente es ampliamente aceptado que la presencia de células endocervicales en el extendido es el parámetro mas importante que indica que la muestra es representativa de la zona de transformación.

Un porcentaje del 25% de células endocervicales o más con buena conservación representa lo óptimo en el control de calidad de la muestra

Porcentajes menores del 12.5% se consideran inadecuados para el diagnóstico, por consiguiente el frotis debe ser rechazado para su interpretación y el PAP debe repetirse.
Diferentes dispositivos para la toma de la muestra endocervical se han utilizado como espátulas de punta, hisopos de algodón humedecido con solución salina, pipeta de aspiración cervical, etc. Sólo a partir de 1987 el **cepillo endocervical** (cytobrush) se ha considerado ideal para la muestra endocervical disminuyendo de esta manera el porcentaje tan alto de falsos negativos que puede llegar hasta un 55%.

2.5 ESTRATEGIAS PARA LA TOMA DE LA MUESTRA CITOLÓGICA

I El material citológico debe obtenerse antes de la exploración ginecológica bimanual.

II El especulo debe introducirse sin lubricantes, debe humedecerse con solución salina o agua y evitar traumatismos cervico-vaginales.

III Visualizar bien el cervix con el fin de localizar la **Zona de Transformación** (zona de Transición escamo-columnar) la cual varía con las diversas etapas de la vida y la paridad de la paciente.

Las mujeres multíparas generalmente presentan cierta eversión (ectopia - ectropión) lo que permite visualizar fácilmente la zona de Transición escamo-columnar.

Las nulíparas pueden tener la Zona de Transición escamo-columnar en el interior del conducto endocervical, lo cual sucede también en las menopáusicas.

IV Toma **ectocervical**: con espátula de madera (espátula del Dr. Ayre) se raspa suavemente el exocérvix en toda su extensión y se coloca el material en la placa de vidrio en forma **ondulante.**

V Toma **endocervical**: Idealmente utilizando el cepillo (Cytobrush) endocervical y rotándolo sobre el conducto endocervical se toma una buena muestra la cual se extiende en el extremo inferior del portaobjetos en sentido longitudinal y en forma **rotante**, quedando una lámina fina y transparente al microscopio.

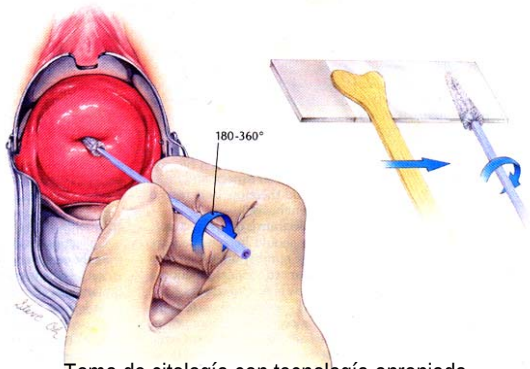

Toma de citología con tecnología apropiada
Figura 10A

VI El material extendido en el porta objetos, se fijará inmediatamente en alcohol de 96º o con spray fijador citológico, antes de practicar el resto de la exploración pelvica (fig. 10A).

VII Llenar todos los datos de la hoja de citología precodificada, verificar el número de la placa o portaobjeto y enviarla para estudio citopatológico. (ANEXO 1).

Observaciones:

Si previamente se hace una limpieza del cervix con gasa y no con algodón no hay ninguna contraindicación para la toma citológica, ejemplo: relaciones sexuales recientes, óvulos, sangrado, día del ciclo, etc.

En resumen: el cervix para una buena toma citológica debe ser totalmente visible, limpio, y reconocerse anatómicamente la zona de transformación (unión escamo – columnar). Si el Papanicolaou es realizado por el médico en forma adecuada el carcinoma invasor del cervix desaparecerá de la faz de la tierra.

2.6 CITOLOGÍA FALSO - NEGATIVA

El PAP falso negativo resulta cuando es reportado como normal y por otros métodos (como Colposcopia, Biopsia, Cono, Histerectomía, HPV-DNA etc.) resulta patología premaligna o maligna.
El porcentaje de falsos negativos es: hasta de un 20% para el carcinoma invasor, y de un 20% - 50% para lesiones intraepiteliales de alto o bajo grado (L- SIL, y H – SIL). La táctica de repetir frecuentemente la citología comúnmente usada en nuestro medio, tampoco es suficiente para lograr una aceptable tasa de sensibilidad, especialmente en las lesiones intraepiteliales de bajo grado. (L – SIL).

CAUSAS DE CITOLOGÍA EXO-ENDOCERVICAL FALSA-NEGATIVA:

1. **Error en la toma de la Muestra**: Las células diagnósticas no se encuentran en la placa de vidrio. Este error es el más común y ocurre generalmente cuando la paciente usa medicamentos tópicos (óvulos vaginales, duchas, relaciones sexuales, etc.) y no se limpia el cuello para tomar la citología, un poco antes de la toma citológica o cuando las muestras de las células del cervix no son representativas de la lesión, por mala técnica en reconocer la zona de transformación y por no usar el instrumental adecuado (espátula de Ayre y Citobrush) para el cepillado endocervical

2. **Errores por mala fijación**: Secado al aire, secado al aire libre, uso de lacas, etc. Con estos procedimientos la célula sufre cambios de degeneración que pueden dar errores de lectura, esencialmente debe hacerse con un fijador en forma de spray, ya que el alcohol de 96 grados en una cubeta se volatiliza en poco tiempo.

3. **Errores en la evaluación**: La distracción o fatiga del evaluador constituye una causa importante de falsos negativos. El patólogo examina las células en cuestión y las considera benignas cuando de hecho eran premalignas o malignas, este parámetro puede evitarse cuando los laboratorios de citopatología utilicen el procedimiento de citología líquida.

La sensibilidad considera los aciertos positivos y la especificidad considera los aspectos negativos.

2.7 LECTURA Y REPORTE DE LA CITOLOGÍA EXO – ENDOCERVICAL.

Debe llevarse a cabo en laboratorios que cumplan con las normas de calidad, y bajo la supervisión de un citopatólogo calificado, con el objeto de adoptar una terminología universal que pueda ser relacionada con las clasificaciones histopatológicas. Se ha adoptado el sistema de Bethesda que ofrece al médico tratante información descriptiva que orienta la toma de decisiones para el manejo adecuado de las pacientes que acuden a los servicios de **tamizaje** (Fig 11)**.**

Figura 11

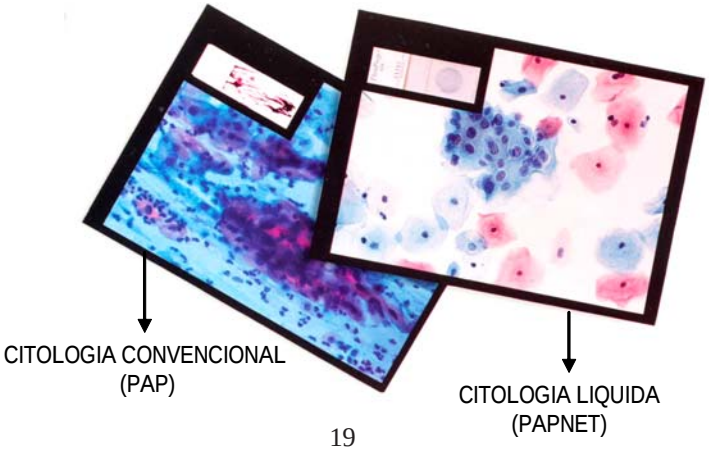

THINPREP – PAPNET

Estas nuevas tecnologías de citología liquida, con un % muy bajo de falsos negativos, son procedimientos totalmente computarizados. El contenido celular en la placa es limpio, carente de mucus, elementos sanguíneos, bacterias y desechos inflamatorios.

En resumen los buenos resultados del test de PAP dependen:

1. De una buena toma de la muestra de la **Zona de Transformación** por raspado del Ectocérvix (Espátula de Ayre)
2. Cepillado endocervical "CYTOBRUSH" eliminando el exceso de Moco.
3. De una buena preparación del material sobre la Placa de Vidrio.
4. Buena fijación del material ("CYTOSPRAY")
5. Adecuado y oportuno envío al laboratorio de citopatología.
6. Correcta interpretación del espécimen.

CITOLOGÍA EXO-ENDOCERVICAL
BETHESDA 2001

El Sistema de Bethesda para el reporte citológico fue desarrollado por el Instituto Nacional de Cáncer (USA), en 1988, con el fin de proveer una terminología uniforme y facilitar la comunicación entre el patólogo y el clínico. Este sistema ha sido periódicamente perfeccionado, siendo su última revisión la efectuada en el verano del 2001. El Taller Bethesda 2001, incluyó a más de 400 participantes de más de 20 países y con la contribución de expertos cito-patólogos. Sus recomendaciones para el reporte de los resultados de citología cervical, fueron publicados en JAMA (2002; 287: 2114-2119).

TERMINOLOGÍA ACTUAL

1. Terminología para Citología Negativa (Terminology for Negative Pap Smears)

El término "NEGATIVO PARA LESIÓN INTRAEPITELIAL O MALIGNIDAD", ha sustituido las categorías:

a) Dentro de límites normales.
b) Cambios celulares benignos
c) Cambios reactivos (inflamación, reparación, radioterapia, cambios por DIU, etc.)

Todos estos cambios pueden ser anotados en la categoría de: "Negativo para Lesión Intraepitelial o Malignidad".

2. Reporte de Organismos (Reporting of Organisms)

El sobre crecimiento de cocobacilos, ahora se escribe como "Cambio en la flora sugestivo o indicativo de vaginosis bacteriana".

3. Calidad de la Muestra (Specimen Adecuacy)

Satisfactoria
Insatisfactoria.

La categoría "Satisfactorio pero limitado por ó para", ha sido eliminada.

4. Células Escamosas Anormales (Squamous Cell Abnormalities)

El término "Células Escamosas Atípicas de significado indeterminado (ASCUS)", ha sido modificado. El nuevo término general es "Células Escamosas Atípicas (ASC), Atipical Squamous Cell". En términos generales las categorías ASCUS, han sido subdivididas en:

a. ASC-US : Corresponde a los cambios citológicos que son sugestivos de una lesión intraepitelial, pero que carecen de criterio para una interpretación definitiva. Esta categoría excluye los casos sugestivos de H-SIL. Esta categoría (ASC-US) puede equivaler a un 90% de los casos de ASC (Atipical Squamous Cell)

El manejo de esta categoría es variable según los protocolos de cada servicio, como: observación y repetir citología a los 3 meses, utilizar HPV-DNA cuando es posible o colposcopia y biopsia, como en nuestro servicio en donde es difícil el control de pacientes.

b. ASC-H : Cambios citológicos que son sugestivos para H-SIL, pero que carecen de criterio para una interpretación definitiva. Como es recomendable la correlación citología e histopatología en esta categoría, se hace necesaria la conducta de colposcopia y biopsia en cualquier lugar del mundo.

En general los reportes de ASC-H no deben exceder del 5% del total de los extendidos.

5. L-SIL y H-SIL.
Esta terminología, para las lesiones intraepiteliales de bajo y alto grado **NO HA CAMBIADO.**

Bethesda 1991	Bethesda 2001
ASCUS	ASC-US ASC-H

6. Células Glandulares Anormales (Glandular Cell Abnormalities)

El término "Células Glandulares Atípicas de significado indeterminado (AGUS)" (Atypical glandular cells of undetermined significance), ha sido **ELIMINADO** y reemplazado por los términos CELULAS GLANDULARES (GLANDULAR CELL).

a) Células Endocervicales Atípicas
b) Células Endometriales Atípicas
c) Células Glandulares Atípicas
d) Adenocarcinoma In Situ (AIS)
e) Adenocarcinoma

Células Endometriales (Endometrial Cells): La presencia del desprendimiento de células endometriales será mencionada en el reporte citológico, si la edad de la mujer es de 40 ó más años. Dado el incremento en el uso de la terapia hormonal, los laboratorios a menudo no pueden determinar si las células endometriales indican un hallazgo anormal. En general a toda paciente con dichos hallazgos, se le debe practicar una biopsia endometrial por aspiración. La probabilidad de patología endometrial es muy baja en mujeres menores de 40 años, y las células endometriales en estas pacientes, no serán reportadas.

Como simple información se adjunta al presente documento, las diferentes tecnologías hacia un diagnóstico mas correcto, según el método empleado y de esta manera tratar de abolir los resultados falsos NEGATIVOS que nos manifiesta la citologia (PAP) de uso corriente.

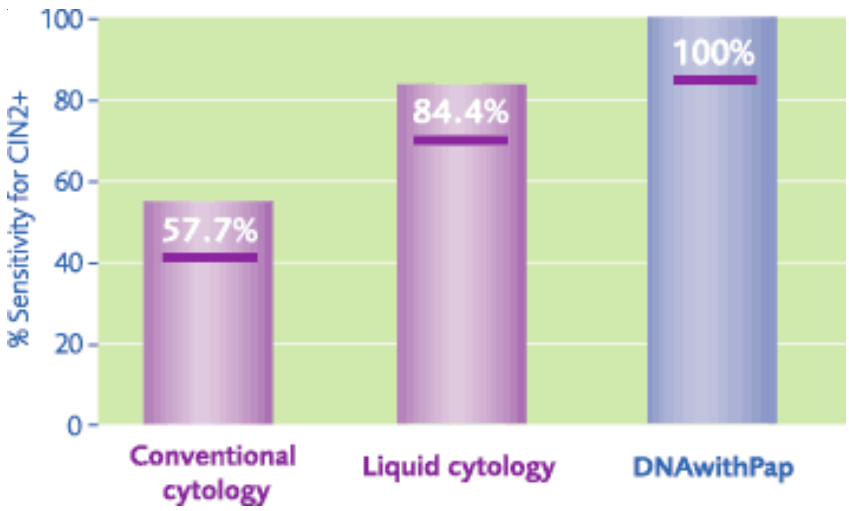

ANEXO 1

UNIDAD DE PATOLOGIA CERVICAL
CITOLOGIA EXO ENDOCERVICAL
CLASIFICACION SISTEMA BETHESDA 2001

DATOS CLINICOS

Fecha: Servicio: H.C. No.

Nombre: Edad: Procedencia:

Direccion: Telefono: F.U.M. G: P:

Método Anticonceptivo: SI ☐ NO ☐ Cual: Hormonal: SI ☐ NO ☐ Histerectomía: SI ☐ NO ☐

ASPECTOS DEL CERVIX:
- ☐ Normal
- ☐ Hipertrofico
- ☐ Erosion Periorificiaria
- ☐ Leucorrea
- ☐ Test Aminas ( )
- ☐ Test De Schiller ( )
- ☐ Sangrado Endocervical
- ☐ Diu Visible

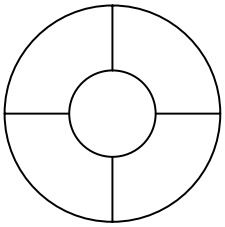

CITOLOGIA TOMADA POR
- ☐ Ginecologo
- ☐ Médico General
- ☐ Enfermera Jefe
- ☐ Auxiliar Enfermería
- ☐ Otro: Cual:_____

Firma:_____

RESULTADO

5. CALIDAD DE LAS CELULAS PARA EVALUACION
   - ☐ Satisfactoria
   - ☐ Insatisfactoria (Especificar motivo) _____

4. MICRO - ORGANISMOS
   - ☐ Cambios sugestivos de vaginosis bacteriana
   - ☐ Otros: _____

3. ANORMALIDAD DE LAS CELULAS EPITELIALES EN LAS CELULAS EXOCERVICALES.
   - ☐ Células escamosas atípicas (ASC)
     - ☐ De significado indeterminado (ASC-US)
     - ☐ Que no pueden excluir H-SIL (ASC-H)
   - ☐ Lesión escamosa intraepitelial de bajo grado (L-SIL): (HPV, NIC I, displasia leve)
   - ☐ Lesión escamosa intraepitelial de alto grado (H-SIL): (Displasia moderada, severa: NIC II y NIC III)
   - ☐ Carcinoma escamocelular

1. ANORMALIDAD DE LAS CELULAS EPITELIALES EN CELULAS GLANDULARES.
   - ☐ Células Endocervicales atípicas
   - ☐ Células Endometriales atípicas
   - ☐ Células Glandulares atípicas (AGC)
   - ☐ Adenocarcinoma endocervical in situ (AIS)
   - ☐ Adenocarcinoma.

2. CÉLULAS ENDOMETRIALES EN MUJER MAYOR DE 40 AÑOS
   SI ☐ NO ☐

EVALUACION GENERAL

- ☐ NEGATIVO PARA LESIÓN INTRAEPITELIAL O MALIGNIDAD
- ☐ ANORMALIDAD DE LAS CÉLULAS EPITELIALES

SUGERENCIAS

Control en: _____ meses ☐ Colposcopia y Biopsia
Repetir Citología en _____ meses ☐ PAP NET (citología líquida) ☐ HPV - DNA

FIRMA CITOLÓGICO _____ FIRMA PATOLOGO _____

2.8 CONDUCTAS SEGÚN REPORTE DE LA CITOLOGÍA EXO – ENDOCERVICAl

En general se acepta que no más de un 10% de las citologías tomadas deben ser remitidas para colposcopia.

De acuerdo con los resultados de la citología las conductas a seguir son:
Si la citología reportada como normal satisfactoria continúa el esquema de control citológico anual.

Si la Citología reporta cambios benignos se analizan las causas, se ordena el tratamiento necesario y se continúa con el control citológico trimestral o semestral.

Si la Citología es reportada como anormal, la paciente debe ser remitida a una unidad de **Patología Cervical y Colposcopia.**

CITOLOGÍA EXO – ENDOCERVICAL PROTOCOLOS DE MANEJO

(PAP: AYRE + CITOBRUSH)

NEGATIVO PARA LESION INTRAEPITELIAL O MALIGNIDAD.

CONTROL ANUAL

- CELULAS ESCAMOSAS: NORMALES
- CELULAS ENDOCERVICALE: NORMALES

CRITERIO DE NORMALIDAD

(Ausencia de células atípicas o anormales)

1. FONDO LIMPIO
2. RELACION N/ C EQUILIBRADA
3. NÚCLEO: CROMATINA HOMOGÉNEA
4. NUCLEOLOS: REGULARES
5. CITOPLASMA: ISOCITOSIS
   BORDES NÍTIDOS

CITOLOGÍA EXO – ENDOCERVICAL PROTOCOLOS DE MANEJO

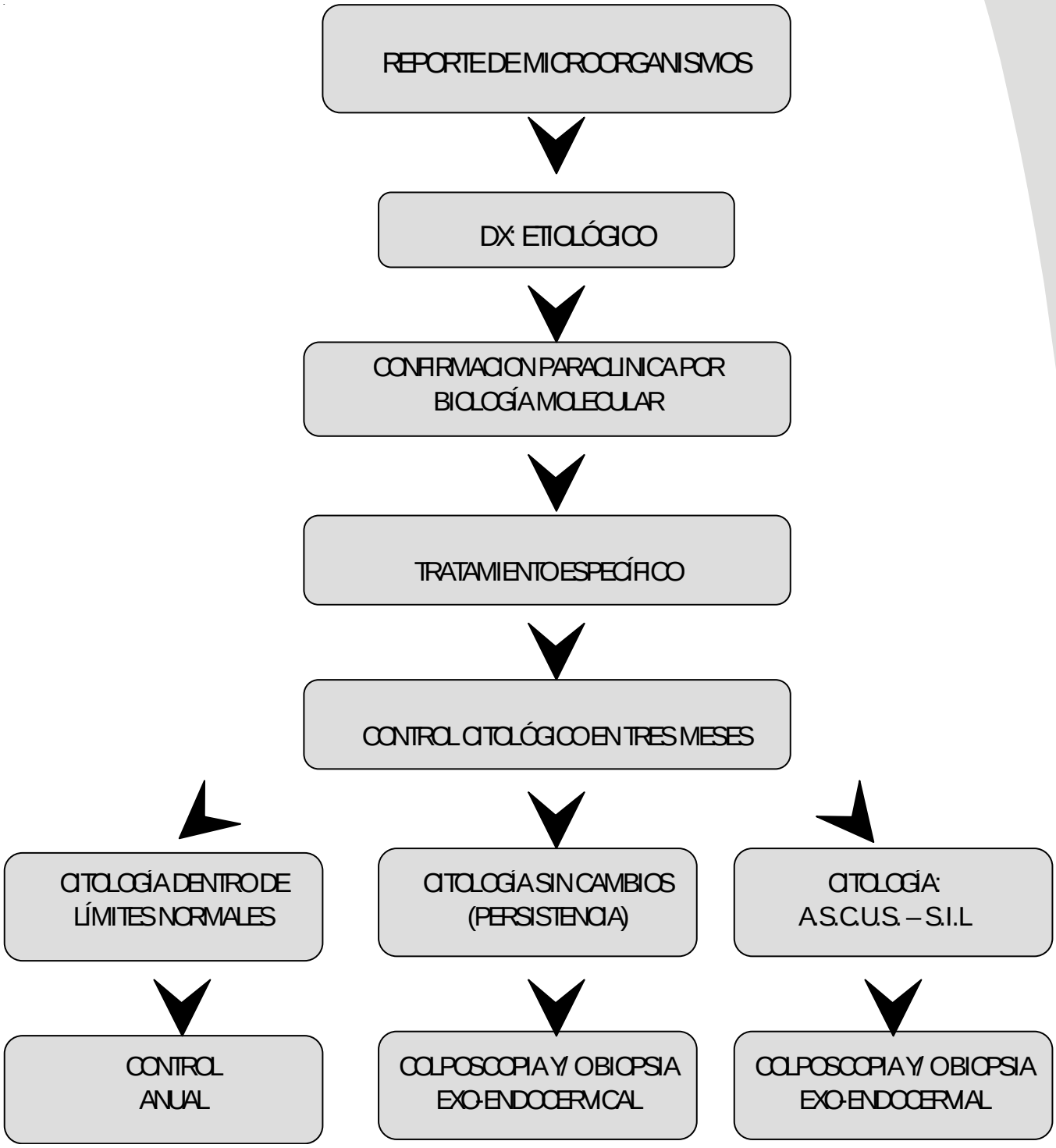

CITOLOGÍA EXO – ENDOCERVICAL PROTOCOLOS DE MANEJO

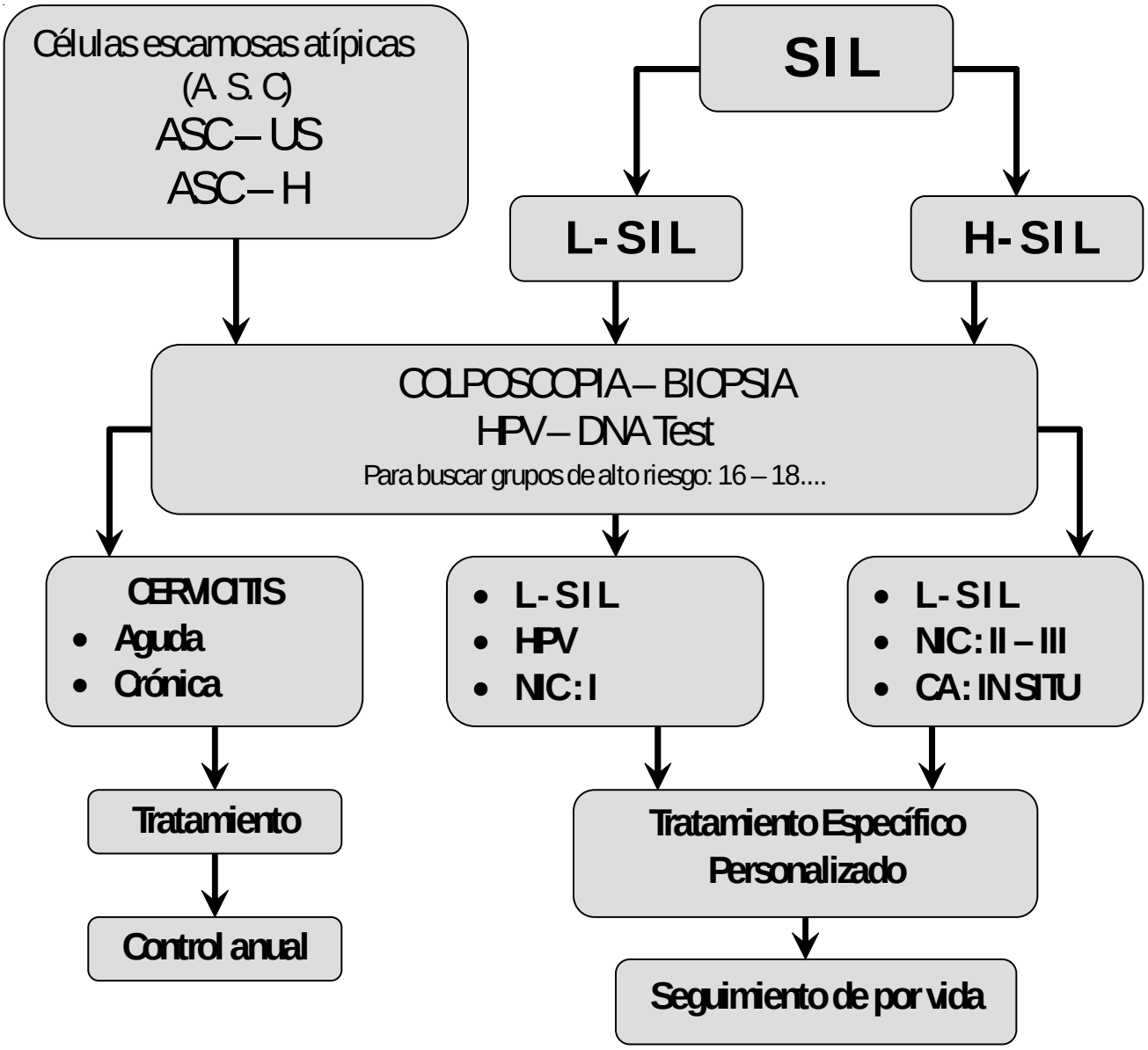

MANEJO GENERAL

1. Cauterización
2. Crioterapia
3. Láser Terapia
4. Radiofrecuencia (LEEP)
5. Conización en frío
6. Histerectomía

Según: Edad, Paridad, Fácil control, Riesgo quirúrgico, etc.

CITOLOGÍA EXO – ENDOCERVICAL PROTOCOLOS E MANEJO

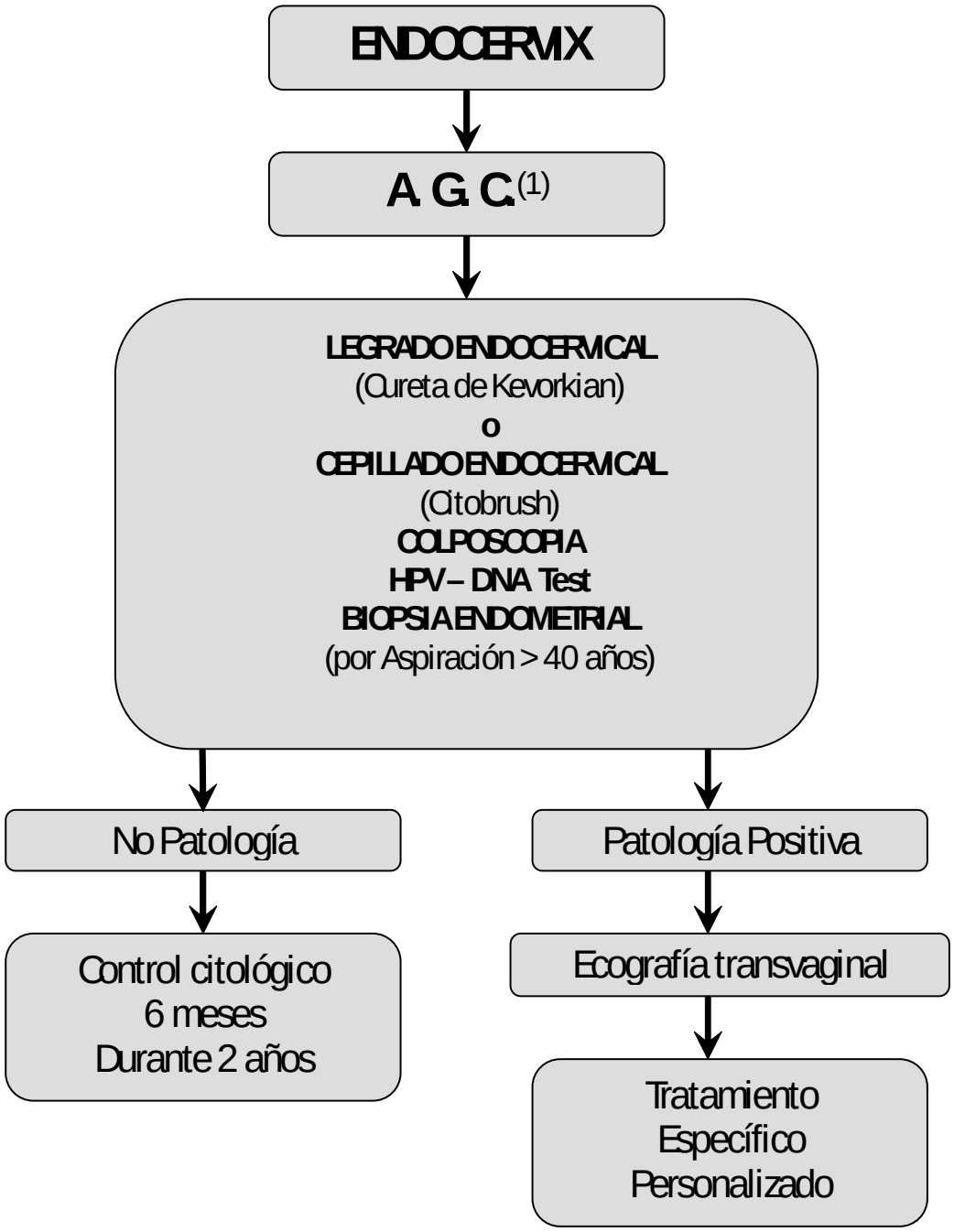

(1) Atipical glandular Cells (AGC)
Especificar: - Células endocervicales - Adenocarcinoma
- Células endometriales

2.9 CERVICOGRAFÍA

Empleando **macrofotografía** y aplicando principios colposcópicos, se logra poner al alcance de cualquier mujer los beneficios de la exposición fotográfica y su interpretación como método de screening.

El sistema está unificado a nivel mundial y emplea un estricto control de calidad. Se ha demostrado en diferentes estudios, incluyendo nacionales, que presenta una alta sensibilidad y especificidad para las lesiones de alto grado y para el cáncer cervical.

2.10 IVA

Examen macroscopico (cervicoscopia) del cuello uterino previa limpieza con ácido acético, o sea la inspección visual con ácido acético (IVA). Consiste en observar el cuello uterino a simple vista después de limpiar el cuello uterino con ácido acético. La finalidad es identificar las zonas blaquecinas lo cual nos indicaría áreas anómalas de epitelios metaplasicos, displasicos o anaplasicos.
Nota: Si se tomas cien pacientes para toma de citología, este procedimiento nos reporta un 7 u 8% de citologías anormales. Si a estas cien pacientes fuera de la citología se utiliza la inspección visual con ácido acético, el porcentaje de patología anormal sube de un de un 30 a 50% según la experiencia, lo cual justificaría que estas pacientes deben tener un estudio colposcopico. Ref: Organización panamericana de la Salud OPS (2006).

2.11 CAPTURA DEL HPV Y TIPIFICACIÓN DEL MISMO

La evidencia epidemiológica, clínica y de laboratorio, sugiere que el virus del papiloma humano HPV juega un papel importante etiológico en el desarrollo del carcinoma escamocelular del cervix, por consiguiente se acepta como estrategia válida el screenig HPV DNA, especialmente para detectar los genotipos de alto riesgo oncogénico (HPV 16 – 18 – 31 – 33 – 35 – 39 – 45 etc.).

Las infecciones por HPV pueden localizarse en: CERVIX, VAGINA, VULVA, ANO, PENE, etc.
Por técnicas de biología molecular (PCR, Hibridización de segunda generación –digene-) pueden identificarse el **HPV** y tipificar los grupos de alto riesgo: (HPV – DNA).

RESUMEN

La citología exo-endocervical con buena tecnología es un método de alta sensibilidad para detectar CANCER, pero el porcentaje de falsos negativos puede sobrepasar el 50% cuando tratamos de investigar lesiones intraepiteliales escamosas (SIL) de bajo y alto grado (L-SIL o H-SIL).

En algunos centros mas especializados se combina la toma de la citología con la toma de muestra exo-endocervical para estudio por biología molecular (HPV – DNA Test), con lo cual se mejora ostensiblemente la sensibilidad y la especificidad a un 80 – 95%.

CITOLOGÍA EXO-ENDOCERVICAL
NOMENCLATURAS ANTIGUAS Y RECIENTES

SISTEMA DE PAP 1.943	SISTEMA DE LA OMS 1.978	SISTEMA DE BETHESDA 2.001
CLASE I (Clase I)	NORMAL	A. Negativo para lesión intraepitelial o malignidad.
PAP II (Clase II)	Cambios Atípicos	
PAP II (Clase II)	Cambios Atípicos	B. Anormalidades en las Células epiteliales. Exocervicales Células escamosas atípicas (ASC) • Significado indeterminado (ASC - US) • Que no pueden excluir H – Sil ASC - H • Células endocervicales (AGC)
PAP III (Clase III)	Displasia Leve CIN - I	Lesión escamosa intraepitelial de bajo grado (L-SIL) • HPV.
PAP III . IV (Clase III . IV	Displasia moderada displasia severa – CA in situ. CIN II-III.	Lesión escamosa intraepitelial de alto grado (H-SIL) (CIN II-III – CA in situ)
PAP V –(Clase V)	Carcinoma invasor Escamo celular	• Carcinoma escamo celular • Adenocarcinoma

Terminología:

- **PAP** = Papanicolaou
- **CIN** = Neoplasia cervical intraepitelial
- **ASCUS** = Atypical Squamouns Cells of undetermined significance
- **ASC** = Células escamosas atípicas.
- **HPV** = Human papillomavirus
- **SIL** = Lesión intraepithelial escamosa (CIN o NIC).
- **L – Sil** = Lesión escamosa intraepitelial de bajo grado (L)
- **H – Sil** = Lesión escamosa intraepitelial de alto grado (H)

A.G.C = Cèlulas glandulares atìpicas.

Biología Molecular

La biología molecular ha realizado avances espectaculares en los últimos años y se ha llegado a la conclusión que la **tipificación viral** puede cumplir un rol fundamental como método complementario de diagnóstico. El método de hibridización del DNA del HPV que pueda utilizarse de rutina como complemento para la prevención del cáncer cervical, debe ser seguro y reproducible. Este test a su vez, tiene que ser de bajo costo y automatizado.

Existen diferentes test de hibridización para el DNA-HPV. Los pioneros en los estudios clínicos y de investigación en la década del 80 fueron tres tests básicos: Southern Blot (SBH), Dot Blot (DB) e Hibridización in situ (FISH). En la década del 90, adaptaciones semiautomatizadas del PCR (reacción en cadena de la polimerasa) y reacciones de hibridización en solución, Sistema de Captura Híbrida (HCS), han logrado resultados no menos exactos, pero más rápidos y de menor costo. La amplificación del DNA viral usando PCR, así como la amplificación de señal quimioluminiscente con captura híbrida han hecho a los tests más confiables (digene). www.digene.com

El PCR es un método poderoso para generar grandes cantidades de DNA, pero desafortunadamente es susceptible de resultados falsos positivos y requiere considerable experiencia tecnológica. El PCR es comúnmente utilizado en investigación y estudios epidemiológicos para búsqueda ultrasensible de niveles bajos de DNA en muestras clínicas y para establecer los vínculos de un virus con determinada patología; se espera que en el futuro, con el desarrollo de nuevos kits, esta técnica pueda brindar resultados reproducibles entre distintos laboratorios.

Con los sistemas de captura híbrida, además de la detección del HPV, son de importancia significativa para el Diagnóstico molecular del cito megalovirus (CMV), chlamidia trachomatis (CT), Neisseria gonorreae, hepatitis B (HBV) – Herpes simple (HSV). etc..

Captura Híbrida I – HCT – Técnica en Tubos

El sistema de Captura Híbrida (HCS), es una nueva generación de test de hibridización en solución con señal de amplificación, que ha sido desarrollado por Digene Corporation y aprobado por la FDA (Food and Drug Administration de los E.E. UU.). Experiencias realizadas con más de 2.000 muestras en diferentes laboratorios han demostrado que este test tiene una sensibilidad que varía entre el 70% al 96.8%. Cuando la Captura Híbrida se utiliza en conjunto con el PAP, la detección de lesiones de alto grado se eleva a niveles entre el 93% y el 100%.

La muestra del paciente que potencialmente puede contener el DNA viral es desnaturalizada y la cadena liberada de DNA es hibridizada en una solución mixta de RNA, que contiene **14 tipos** virales; 5 de bajo riesgo (6, 11, 42, 43 y 44) y 9 de alto riesgo (16, 18, 31, 33, 35, 45, 51, 52, 56).

La toma de material es una técnica simple y rápida. El material se obtiene por cepillado del área a estudiar: exo – endocervix – vagina – vulva y se coloca en un tubo que contiene un medio de conservación y transporte, que retarda el crecimiento bacteriano y preserva la integridad del DNA celular a temperatura ambiente por un máximo de 15 días.

Captura Híbrida II

El laboratorio de investigación Digene Corporation (Silver – Spring – Washington), bajo la dirección científica del Profesor Attila Lörincz, PhD, ha perfeccionado esta técnica, con una nueva versión mejorada más sensible y específica: Captura Híbrida en Microplaca (HCM).

En esta nueva versión, la captura en tubos es reemplazada con una microplaca removible, con este procedimiento están representados todos los tipos virales oncogénicos. Esta tecnología ya disponible, ha reemplazado en muchos laboratorios a la técnica en tubos que aún continúa siendo válida aunque menos sensible.

Con la información que brinda esta nueva técnica, el ginecólogo puede decidir qué lesión puede ser tratada y cuál debe ser solamente controlada con la consiguiente disminución de intervenciones innecesarias. En resumen la captura híbrida II permite determinar si hay virus presente y cual es la cepa viral, si es de alto o bajo riesgo.

INDICACIONES

1. La Captura Híbrida se utiliza en la clínica para:

   a) Mejor definición de las anomalías citológicas no concluyentes (el llamado ASCUS).
   b) Definir cuándo se deben biopsiar imágenes colposcópicas incaracterísticas.
   c) En lesiones de bajo grado (HPV) diagnosticadas por cito-colpo-histología en las que es necesario destacar la presencia de tipos virales de **alto riesgo**.
   d) La falta de correlación colpo-cito-histológica.
   e) Permite además completar el control post-terapéutico (conización-laser-criocirugía-LEEP) y contribuye a la detección de lesiones endocervicales y multicéntricas.

2. La Captura Híbrida puede utilizarse para screening como complemento del Papanicolaou, elevando la sensibilidad diagnóstica, evitando colposcopias innecesarias y disminuyendo el número de citologías.

BIBLIOGRAFIA

1. AMERICAN CANCER SOCIETY. Cancer Facts And Figures. Atlanta, American cancer – Society 1.995
2. Cervical Cytology – Council Con Scientific Affairs JAMA, Septiembre 22/22, 1989 – Vol. 262 No. 12
3. HERBST AL. The Bethsda System for cervical/vaginal cytologie diagnoses: A note of caution. Obstet Gynecol 1.990; 76;449 – 56
4. J0NES DE, Creasman Wt, DOMBROSKI RA, Lentz SS, WAELTZ JL. Evaluation of the Pap smear. Am Obstet Gynnecol. 1.987; 157;544-9.
5. MITCHELL MORRIS et All – Cervical Intraepithelial Neoplasia and Cervical Cancer. Obstetrics and Gynecogy Clinis of North América 23 – 2 – Junio 1.996 – 347-400
6. MILLER et Al Evaluation and Follow-up of Abnormal PAP Smeans. American – Family Physican 1.992; 45-143-149.
7. NATIONAL CANCER INSTITUTE WORKSHOP. The 1.988 Bethesda System for reporting Vercial/ Vagina Cytologic JAMA 1.989; 262; 931-4
8. NOUMOFF JS. Atypia in cervical Cytology as a risk factor for Intraepithelial Neoplasia Am J Obstec Ginecol 1.987; 156; 628-31.
9. Ob/Gyn & women's Health. 2006
10. Cervicography - National cancer Institute. 2005

11. MARK SPITZEN, CERVICAL Screenig AD Junets : in recent advances current obstetrices gynecology and infer tility vol. 21 No. 6 diciembre 1.998.

12. PAPANICOLAOU GN, Trauthf. The Diagnostic Value of Vaginal Smears in carcinoma of the uteri. AMJ Obstetric Gynecol 1941; 42:/ 93

13. KURMAN ROBERT-DIANE SOLOMON. The Bethesda System for reporting cervical Cytologic diagnoses. 2002.

14. BLAUSTEIN ANCEL PATHOLOGY OF THE FEMALE GENITAL TRACT. Fourth edition 1998.

15. MANUAL DE TECNICAS Y PROCEDIMIENTOS MEDICOS. Detección y Control del Cáncer de cuello uterino. InstIT. Nacional de Cancerología. 2001.

16. MANUAL DE NORMAS Y PROCEDIMIENTOS PARA EL CONTROL DE CANCER DE CUELLO UTERINO. Serie Paltex 1985.

17. FERNÁNDEZ CID. Tratado y Atlas de Vaginitis

VIRUS DEL PAPILOMA HUMANO (HPV)

CAPITULO III

INTRODUCCIÓN:

El descubrimiento del Papilomavirus Humano (HPV) como el factor etiológico de la mayoría de las neoplasias de cuello uterino y en general de todo el tracto genital inferior, ha significado uno de los avances más importantes de la medicina actual.

Sabemos que el HPV se encuentra relacionado con el cáncer de cervix hasta en 99.7% de los casos y con el de Vulva y Vagina en 70 – 80%. A partir de 1965, cuando se conoció como causante de verrugas genitales cutáneas y posteriormente en 1974 cuando se le atribuyó papel oncológico en el tracto genital inferior, la ciencia medica ha volcado gran parte de su potencial hacía la prevención de uno de los cánceres que cobra un alto numero de vidas en el mundo con 500.000 casos nuevos cada año.

El uso sistemático de la citología exo - endocervical y la colposcopia como métodos de tamizaje del cáncer de cervix ha disminuido su incidencia sobre todo en los países desarrollados, pero no se ha logrado la eliminación del factor causal, porque estos procedimientos no fueron diseñados con el objetivo de contrarrestar el agente etiológico.

3.1 ESTRUCTURA MOLECULAR:

Los virus papiloma presentan una cápside Icosaédrica proteica de 72 capsomeros, que encierra una molécula de DNA de doble cadena y 8000 pares de bases de 55nm. (fig. 12)

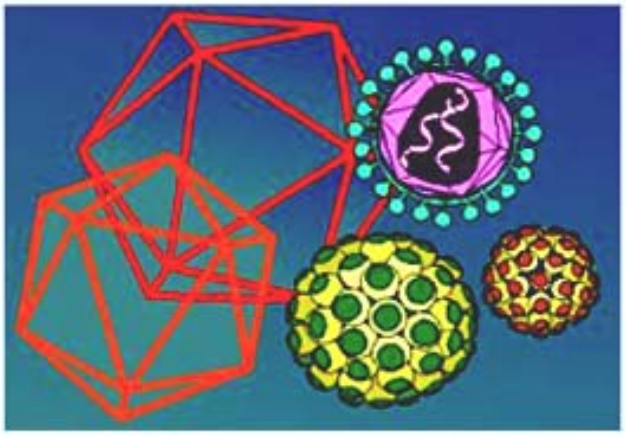

ESTRUCTURA MOLECULAR DEL HPV

Figura 12

El HPV es un virus de doble cadena de DNA no encapsulado. La secuencia del mismo consiste en una cadena de 7800 nucleóticos divididos en genes tempranos (E1 – E8) encargados de la replicación viral u la transformación celular y genes tardíos (L1 – L2) que son responsables de la síntesis de proteínas de la cápside viral.

El DNA viral se puede encontrar en forma de episoma; libre, extra cromosómico o integrado al genoma de la célula huésped. En las lesiones genitales la forma episómica se presenta en los condilomas y neoplasias intraepiteliales de bajo grado, (CIN I, VAIN I, VIN I Y PIN I). En los de alto grado CIN III (H – SIL) pueden coexistir ambas formas, mientras que en las lesiones malignas, **carcinomas**, el genoma se encuentra generalmente en forma integrada.

CIN: Neoplasia intraepitelial cervical.
VAIN: Neoplasia intraepitelial vaginal
VIN: Neoplasia intraepitelial vulvar.
PIN: Neoplasia intraepitelial peneana.

CARACTERÍSTICAS:

Es un virus pequeño, de larga duración, que puede permanecer en el ser humano 20, 40 o 60 años y pasar desapercibido. Es de distribución universal, es decir, quizá todo mundo ha estado expuesto en algún momento a este virus en particular. El sistema inmunológico lo heredamos con muchas características de nuestros padres, de tal forma que en la práctica encontramos familias enteras que padecen este problema y familias que no lo tienen, aunque se expongan a él.

3.2 INFECCION POR HPV:

El HPV por ser una infección de transmisión sexual (**ETS**) es a través de los micro traumatismos de la actividad sexual, que el virus penetra a la capa basal del epitelio escamoso.

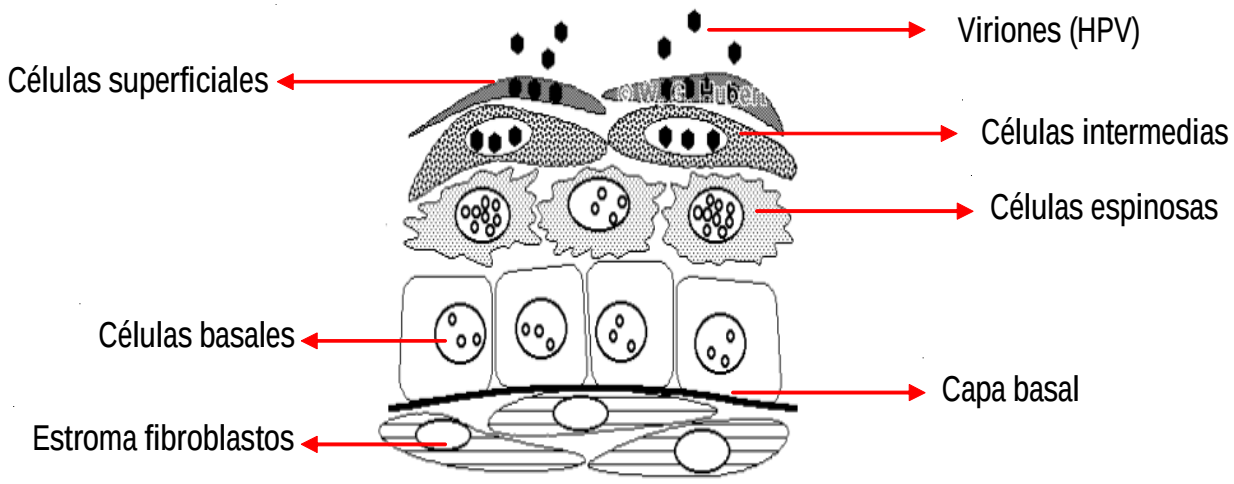

Figura 13

Una vez que ha infectado las células blanco (capa basal), se inicia la replicación viral en las células espinosas. El ensamble de los VIRIONES se lleva a cabo en los estratos superiores, cuando las células se han diferenciado (Células granulares), ya que es requisito para este evento la maduración y diferenciación de la célula. Finalmente en las células escamosas, los viriones son expulsados y pueden iniciar un nuevo ciclo de infección. En resumen una vez dentro de la célula el genoma del HPV puede tomar tres vías a saber:

1. El DNA viral es manenido intranuclearmente pero extracromosómico con lo cual la replicación se lleva a cabo de manera sincrónica con la duplicación celular, dando lugar a una infección latente.

2. Conversión de una forma latente en una infectante por replicación de virus completos desarrollando lesiones intraepiteliales de bajo grado y acuminadas.

3. Integración con el genoma celular e inicio del proceso oncológico (cáncer).

3.3 DISTRIBUCIÓN ANATÓMICA DEL HPV

CERVIX	70%
VULVA	25%
VAGINA	10%
ANO	20%

NOTA: El porcentaje es superior al 100% porque la distribución de las lesiones son múltiples.

3.4 TIPOS VIRALES:

Existen más de 100 tipos diferentes de HPV que pueden ser catalogados de bajo y alto riego, según su asociación a lesiones de neoplasia genital.

CLASIFICACION 2004 (IARC 2005)

TIPO VIRAL	***MANIFESTACION CLÌNICA***
HPV: I	Verruga plantar
HPV: 2 - 4	Verruga común o vulgar
HPV: 5 - 8	Epidermodisplasia verruciforme
TRACTO GENITAL	
HPV: 6 – 11 40-42-53-54-66	Bajo Riesgo (L-SIL)
HPV: 16 – 18 31-33-35-39-45-51-52-56-58-59-67-69	Alto Riesgo (H-SIL)

Nota: Sobre 100 tipos estudiados, 50 tipos infectan en tracto genital. Los HPV de alto riesgo son encontrados en el 100% de los canceres cervicales y en la mayoría de otras neoplasias anogenitales (vagina, vulva, periné, ano, pene).

De todas maneras para que los virus de alto riesgo tengan potencial maligno deben asociarse con algunos coofactores no del todo conocidos: como factores genéticos propios, alteraciones inmunológicas, cigarrillo, enfermedades de transmisión sexual etc.

En general los condilomas acuminados genitales a nivel de cervix, vagina o vulva, están asociados con los tipos 6-11 (bajo riesgo), en cambio las lesiones escamosas intraepiteliales (SIL) de bajo o alto riesgo, L-SIL, H-SIL, si son persistes están asociadas a los tipos de alto riesgo 16 – 18 -31- 33 – 35 etc. [1]

3.5 HISTORIA NATURAL

Seguimiento a 12 meses

PROGRESA	**15%**
PERSISTE	**45%**
REGRESA	**40%**

3.6 TRANSMISIÓN:

Las formas de transmisión son múltiples y variadas. En algunos estudios ha sido posible demostrar su transmisión desde el momento del nacimiento inclusive, es decir se puede transmitir de la madre al hijo o hija y no es posible detectarlo clínicamente; otra forma puede ser el intercambio de ropa íntima ya que se han detectado cadenas virales en ropa íntima ya lavada de algunas universitarias portadoras.

La más frecuente es el contacto sexual; uno de los factores que más influyen en este aspecto es que el varón es portador asintomático y que por medio de la inspección general es poco probable que se le encuentren alteraciones compatibles con el virus. El porcentaje de riesgo de infección es muy alto si alguno de la pareja es portador de este virus. El uso del condón no garantiza que no se va a adquirir.

3.7 RIESGOS:

El mayor riesgo es para la mujer, ya que es ella quien llega a desarrollar **cáncer de cervix, vagina o vulva**. En el hombre también se pueden encontrar cánceres asociados con el HPV en **recto o pene**. Sin embargo el porcentaje de riesgo es muy bajo comparado con el de la mujer. El rol que pudiera desempeñar el HPV en cáncer de próstata no es aún claro.

[1] CDC (MMWR) Agosto 4 de 2006. Volumen 55 No. RR 11 pag. 62

3.8 DIAGNÓSTICO:

Las lesiones se detectan con el examen ginecológico, la Colposcopia y el Papanicolau en el caso de las **lesiones planas**. Tenemos que recordar que el HPV puede asentarse en todo el tracto genital inferior dando lesiones **multicéntricas** y en ocasiones **lesiones acuminadas** fáciles de reconocer por la propia paciente.

El diagnóstico se hace a través de la biopsia, esto es la extirpación de un pequeño fragmento de la lesión observada mediante una pinza BIOPSIA, y su posterior estudio histopatológico, ya que el virus produce alteraciones a nivel del epitelio fácilmente diagnosticadas por el patólogo. Si el médico lo considera necesario pueden realizarse los análisis específicos de tipificación para HPV que nos va a dar la pauta del tipo de HPV que predomina en el momento, y que pueden ser de alto y bajo riesgo (HPV-DNA.TEST).

3.9 DIAGNÓSTICO HISTOPATOLÓGICO

Morfológicamente la infección viral activa se manifiesta por proliferación epitelial (acantosis: aumento del estrato espinoso) disparada por el efecto mitógeno de las proteínas codificadoras. Las alteraciones coilociticas ocurren solo en las células totalmente diferenciadas, superficiales e intermedias y son signos morfológicos de infección por HPV

CRITERIOS DE TOKI

CRITERIO	PUNTAJE
COILOCITOS	4
BI O MULTINUCLEACIÓN	2
DISQUERATOSIS	1
PAPILOMATOSIS	1
HIPERPLASIA DE LAS CÉLULAS BASALES	1
ACANTOSIS	1

NOTA: Lesiones con 6 ó más puntos se deben a H.P.V.

CUADRO QUE RELACIONA SIL, CIN Y DISPLASIA

SIL BAJO GRADO		SIL ALTO GRADO		
HPV	CIN I	CIN II	CIN III	
	Displasia Leve	Displasia Moderada	Displasia Grave	Carcinoma In situ

Aspecto Histopatológico
de la atípia Coilocitica
Figura 14

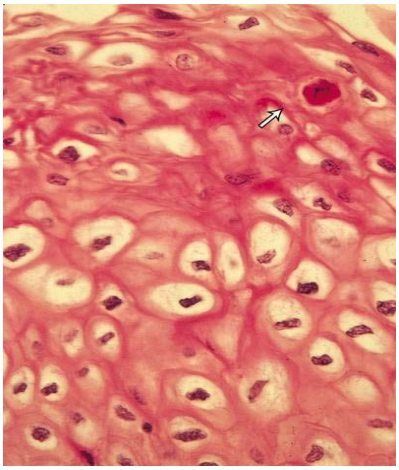

3.10 ¿CUÁLES SON LOS SÍNTOMAS?

Rara vez la paciente llega a sentir alguna molestia, es **asintomático**. Se le llama el asesino silencioso. Las mujeres que llegan a sentir alguna alteración por lo general son relacionadas con inflamaciones pélvicas, infecciones frecuentes, molestias o incomodidad al tener relaciones y en ocasiones sangrado anormal

3.11 ¿QUIÉN ES MÁS VULNERABLE?

Quien tiene mayor riesgo de desarrollar cáncer de cervix son:

1. Las mujeres que fuman.
2. Multíparas
3. Que hubieran tenido múltiples parejas sexuales (en cualquier momento de su vida).
4. Que tengan como pareja un varón que fue o es muy promiscuo (tuvo o tiene múltiples parejas sexuales)
5. Que iniciaron su vida sexual activa a temprana edad (menor de 20 años)

3.12 FORMAS DE DETECCIÓN

■ **El Papanicolau** o prueba de detección del cáncer, es el más común, sin embargo no es el mejor ya que su índice de falla es muy alto y se requiere que el personal sea entrenado especialmente en la toma de la muestra, el procesamiento y la interpretación. Recordemos que este examen tiene 50 años en uso y que su objetivo original era la captación de la paciente con cáncer en fase aún operable.

■ **La Colposcopia** es de los métodos más efectivos en manos de un colposcopista adecuadamente entrenado. El colposcopio es un microscopio con fuente de luz propia especial con el que se observa directamente el cervix en vivo y permite tomar muestras del tejido (biopsia) que esté dañado por el virus (displasia o lesión de alto o bajo grado) o que se sospeche que tiene cáncer en las etapas más tempranas, cuando aún el papanicolau no las detecta (carcinoma in situ de pequeñas dimensiones).

■ **Biología Molecular** – (HPV – DNA). Es un método auxiliar cuando se ha tomado una biopsia dirigida bajo colposcopia, también puede tomarse la muestra por cepillado exo-endo cervical y enviarla al laboratorios en un medio de transporte específico. Por técnicas de Hibridización se pueden identificar tanto la infección viral como tipificar el virus y clasificarlo como de alto o bajo riesgo.

3.13 RELACIÓN CON EL CÁNCER DE CÉRVIX:

El cáncer de cervix se ha documentado desde tiempos bíblicos pero nunca se había encontrado el agente etiológico. Ya desde el siglo pasado Rigoni y Stern hacían la observación que "las mujeres de hombres cuyas previas esposas tuvieron cáncer de cervix, tienen mucho riesgo de contraerlo". A estas alturas se empezaba a sospechar que había un agente carcinogénico propagado por el hombre. Aun más en este siglo se hizo un estudio que incluía alrededor de 2000 religiosas y no se encontró en ellas ninguna muerte por cáncer de cervix. Es claro pues, que es algo que el hombre puede transmitir. Se hicieron muchos estudios sobre hongos, trichomonas, monilias y diversos agentes patógenos incluyendo el virus del herpes y ninguno llenaba los requisitos de infectabilidad y oncogénesis hasta que se dio con el virus del papiloma humano.

En resumen podemos concluir que el cáncer de cervix, es una enfermedad de transmisión sexual (ETS) y es una enfermedad del ADN por clonación molecular del HPV. En el 98% de los casos de cáncer Cervico-uterino se ha encontrado DNA de HPV (Fig. 15).

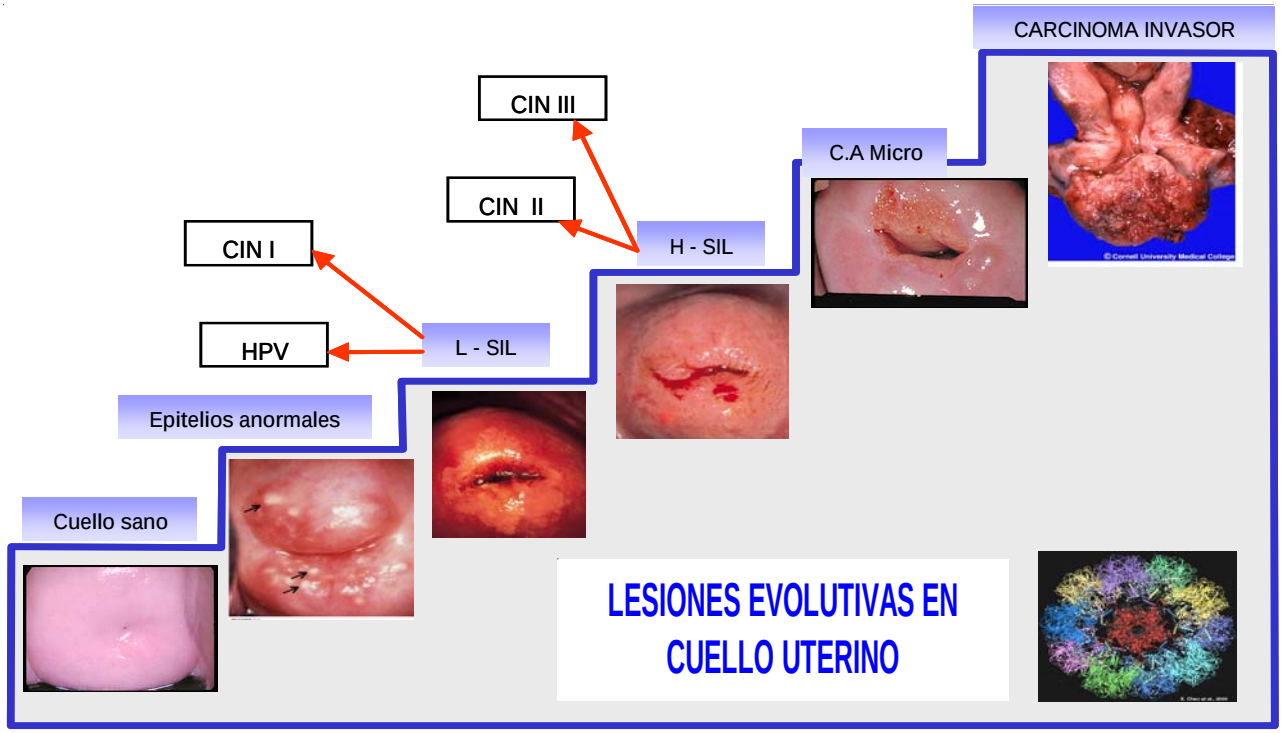

Figura 15

3.14 ¿QUÉ ES UNA DISPLASIA?

Es la alteración que antecede al cáncer. En el cervix, o cuello de la matriz, primero el tejido se empieza a degenerar por la alteración de la arquitectura de cada una de las células y éstas al estar dañadas obviamente que lo constituyen alterado, es decir displásico o con lesión. Cuando una célula es dañada por el virus el núcleo incrementa su tamaño, sus funciones cambian y su código genético se altera dando lugar a una reproducción de células afectadas que conforman un tejido llamado epitelio, también alterado, el cual no cumple la función de protección, lubricación y defensa del órgano que recubre formándose así una displasia que puede degenerar en un cáncer.

3.15 TRATAMIENTO

Ya dijimos que en tanto no exista un antiviral específico o una vacuna, no podremos hablar de curación, de allí que cualquier tratamiento a lo que tiende es a la erradicación de las lesiones visibles.

En el caso de lesiones planas de cuello uterino no existe una conducta clara y definitiva. Hay quienes opinan que no deben ser tratadas sino que la paciente debe controlarse periódicamente y hay quienes opinan que debe tratarse no bien se diagnostique la lesión.

3.15.1 ESTRATEGIAS DE TRATAMIENTO L-SIL H-SIL

Ya que no existe un tratamiento específico antiviral para el HPV, el papel del médico es tratar todas las lesiones detectables con el objeto de ayudar al sistema inmune del paciente a luchar contra el virus y prevenir su transmisión.

I. Métodos Químicos (En general de utilidad para los condilonas externos exofíticos de ambos sexos)

- Podofilina (Podofilox 0.5% solución o gel)
- 5 – Fluoracilo (5 – Fu)
- Acido tricloroacético al 85%

II. Métodos Físicos

- Electrocauterio / electrodiatermia
- Crioterapia (CO2 - NO2)
- Radiofrecuencia (Radiocirugía), utilizando técnicas LEEP o LLEYZ[1].
- Láserterapia (carbón dioxide laser)

III. – Inmunoterapia

- Interferones (Intralesional): **citoquinas,** con su acción antiproliferativa y antiviral.
- Inductores de la citoquina (**imiquimod**) (**Aldara**, producto comercial) activa la función inmune. Imiquimode crema al 5% para aplicar 3 veces por semana durante 16 semanas. Debe removerse una vez aplicado a las 6 horas, utilizando agua y jabón.
- Retinoides ?
- Levamizol ?
- Interleuquinas ?

El manejo general se lleva a acabo a nivel de consulta externa, sin necesidad de hospitalización

IV. – Métodos quirúrgicos

- Conización en frío
- Traquelectomía
- Histerectomía

Los procedimientos quirúrgicos se llevan a cabo teniendo en cuenta el riesgo quirúrgico, la edad, el deseo o no de fertilidad, fácil o imposible seguimiento de la paciente, etc

[1] LEEP (Loop Electrosurgical Escisión Procedure

3.15.2 CRIOTERAPIA

La Crioterapia o criocirugía para el tratamiento de la neoplasia intraepitelial cervical (CIN) fue introducida por Crisp et al en 1987.

Fue el primer acceso moderno para tratar a estas lesiones en forma ambulatoria sin el uso de la anestesia. Los críodos destruyen los tejidos a causa de la expansión relacionada con el congelamiento del agua intra y extracelular, dañando a la membrana y superficie celular.

Muchos estudios y revisiones han mostrado desde entonces tasas de curación del 27% al 96% dependiendo del grado de compromiso intraepitelial.

En las lesiones de HPV o CIN I **(L-SIL)**, los resultados han sido muy satisfactorios. La mayoría de los estudios realizados observan una tasa de curación del 80% al 90%, con resultados a largo plazo que muestran a la cirugía como un tratamiento efectivo y sin complicaciones secundarias.

3.16 VACUNA GÉNICA CONTRA EL HPV - BATALLA FINAL

La infección por virus del Papiloma Humano (HPV), especialmente de los tipos 16 y 18 es el principal factor de riesgo para el desarrollo de cáncer cérvicouterino (Ca Cu). El hecho de que el Ca Cu este fuertemente asociado con un origen viral ha inspirado la idea del desarrollo de una vacuna contra el HPV, que permita, mediante la prevención de la infección por HPV, controlar el desarrollo futuro del Ca Cu.

En vista de que la inoculaición de cualquier tipo de HPV, lleva a oncogénesis per se, después de varios años de investigación en genética molecular, se justifico la producción de particulas virales (virus – like particles, VLP) no oncogénicas y se abre el comienzo a la producción de **vacunas.**

Los laboratorios Merck&co y Glaxo Smith Kline, utilizando tecnología recombinante, han desarrolla la **vacuna profilactica** la cual ha pasado por las tres fases de investigación y utilizando un personal voluntario entre 18.000 y 25.000 usuarias con resultados sorprendentes de una eficacia del 100%.

Resumiendo, el papiloma virus humano (HPV) es el causante del cáncer cervical, así como de las neoplasias intraepiteliales del cervix, vagina, vulva y pene.

De los 100 tipos de HPV analizados hasta hoy solo 16 son conocidos como virus de alto riesgo en relación con la patología genital de la siguiente forma:

1. El HPV 16 – 18 causa aproximadamente el 70% de los cánceres del CERVIX, ENDOCERVIX (AIS), CIN III, VIN II – III, VAIN II – III.

2. El 50% de los CIN II.

3. El HPV 6 – 11 – 16 -18 Causa aproximadamente del 35 al 50% de todos CIN I, VIN I, VAIN I y en el 90% es el causante de todos los casos de los condinomas acuminados.

Si las vacunas actuales son tetravalentes (HPV 6 – 11- 16- 18) estamos cubriendo mas de un 70% de los cánceres de cervix, vagina y vulva, así como las lesiones preneoplasicas de cervix, vagina y vulva, y un 100% de los condinomas acuminados de cervix, vagina, vulva y periné.

NOMBRE COMERCIAL DE LA VACUNA

GARDASIL (vacunas recombinante tetravalente tipos 6 – 11- 16 - 18) aprobada por la FDA en junio de 2006. Casa comercial MERCK. Precios actual 120 dólares por dosis.

Dosis de administración

Primera dosis en la fecha de elección
Segunda dosis a los dos meses de la primera
Tercera dosis a los tres meses de la primera dosis

CERVARIX (Glaxo Smith Kline) Es una vacuna bivalente para los tipos 16 – 18, la cual aún no ha sido aprobada por la FDA.

3.17 CONCLUSIONES

1. El HPV es la causa necesaria, pero no suficiente del cáncer cervical y de sus lesiones precursoras, así como de otros cánceres del tracto genital inferior (vulva, periné).

2. La infección por HPV es primordialmente una enfermedad de transmisión sexual y es la ETS mas prevalente en personas sexualmente activas. La mayor parte de las infecciones por HPV de bajo grado, se resuelven de forma espontánea y sin consecuencias.

3. La presencia del HPV, aunque sea de alto riesgo oncogénico, no supone necesariamente un proceso de transformación neoplásica. Deben tener lugar una serie de eventos biológicos asociados, como la persistencia de la infección para que se desarrollen lesiones intraepiteliales de alto grado y cáncer de cervix.

4. Otros co-factores, tabaco o uso prolongado de contraceptivos orales, interaccionan con el HPV y modulan el riesgo de progresión. El tabaco multiplica por 2 el riesgo de progresión neoplásica en la mujer infectada por HPV.

5. Las mujeres inmunodeprimidas, por infección VIH o tratamientos inmunosupresores, tienen un riesgo mas elevado de desarrollar una infección por HPV, tanto clínica como subclínica y de que las lesiones sean más extensas y evolucionen mas rápidamente.

6. Las técnicas más exactas para la tipificación de HPV son la Hibridización y el PCR, siempre y cuando se realicen en un laboratorio “experto”. Sin embargo como técnicas clínicas de rutina, son poco asequibles y tienen un costo elevado. Por ello, la captura de Híbridos, si bien no permite una tipificación individualizada, es el método de elección actual para la detección rutinaria del HPV.

7. Para el informe citológico se recomienda el uso del sistema Bethesda 2001. No hay evidencia suficiente para abandonar la citología convencional a favor de la citología en fase líquida.

8. Tanto la citología como la prueba de detección de HPV identifican un exceso de mujeres que en realidad no tienen lesiones cervicales significativas o que regresarán espontáneamente. Para mejorar la especificidad y el valor predictivo positivo, se están investigando nuevos marcadores moleculares que sean indicadores de enfermedad significativa o con potencial de progresión.

9. La colposcopia y biopsia son imprescindibles para diagnosticar lesiones intraepiteliales y cáncer en mujeres con un resultado anormal de la citología (ASC-US, ASC-H, AGC, LSIL, HSIL o Cáncer). Sin embargo, en las mujeres con ASC-US, está justificada una selección previa con análisis de HPV y remitir a colposcopia sólo las positivas para tipos de alto riesgo oncogénico.

10. La citología es una técnica de screening del cáncer cervical, no de diagnóstico. Para mejorar su sensibilidad se debe complementar con la colposcopia y biopsia.

11. El tratamiento de los condilomas iniciales, pequeños y poco extensos, debe ser médico de preferencia con Imiquimod. En lesiones condilomatosas antiguas, extensas y/o recidivantes, así como en la embarazada, deben emplearse métodos quirúrgicos.

BIBLIOGRAFIA

1. Attila T. Lorincz – Richard Reid. Clínicas de Ginecología y Obstetricia. Temas actuales. Virus del Papiloma Humano. Parte I y II, 1996.

2. **Guijon F.B.** The management of cervical neoplasia. Journal of Lower genital tract Disease. Vol.5 No.4 – Oct 2001.

3. Zocia Kamietowicz.British medical journal 318:757. 1999.

4. AGOG Practice Bulletin No. 45, “Cervical Cytology Screening. Clinical Man; Guidelines for Obstetrician-Gynecologist.” August 2003.

5, Walboomers JMM, Jacobs MV, Manos MM, et al. Human papillomavirus is; necessary cause of invasive cervical cancer worldwide. J Pathol, 1999; 18

6, Saslow D, Runowicz C, Solomon D, et al. American Cancer Society Guidel Early Detection of Cervical Neoplasia and Cancer. CA Cancer J Clin, 2002; 362

7. Visual Inspetion with acetic acid for cervical-cancer screening: test qualities in primary–care setting. The Lancet, Volume 353, Number 9156, 13 March 1999

8. W. Prendiville, M. De Camargo and P. Walter, Te use and abuse of Lletz. CME J Gynec 2000, pp 85-87

9. **HPV Today** Newsletter on Human Papillomavirus, No. 03 Septiembre 2006.

COLPOSCOPIA

CAPITULO IV

El **colposcopio** es un microscopio binocular que permite examinar el Epitelio y la trama vascular su-epitelial con amplificaciones que varían entre **7.5 X 15 X y 30 X.**

4.1. HISTORIA

Figura 16

Hacía los años 1925 Hans Hinnselman (Fig.16), insatisfecho por el Dx tardío del cáncer de cuello uterino, inventa un aparato con una lente binocular de 10 aumentos y buena iluminación; solo hacía 1934 los patólogos Alemanes le dan crédito a este invento y se acuña el término de Leucoplasia como entidad precancerosa.

1928 – El Patólogo vienés Walter Schiller descubre que el epitelio escamoso diferenciado contiene glucógeno y puede colorearse In vivo con una solución de Lugol, y que el epitelio anómalo carece de glucógeno y no se colorea. (Test de Shiller positivo).

1964 – Se funda la Sociedad Americana de Colposcopia y Patología cervical. A S C C P.

4.2. OBJETIVO

Observar bajo aumento las superficies epiteliales de la porción inferior del aparato reproductivo masculino y femenino (**cervix, vagina, vulva, región perianal y pene**). Básicamente se compone de una fuente de luz, lentes de aumento y filtros ópticos vasculares (azul o verde).

4.3. UNIDAD DE COLPOSCOPIA

Figura 17

Instrumentos

1. Colposcopio (Leisegang, Zeiss, etc) (Fig. 17)
2. Espéculos (“Graves”) mediano o grande. Pueden ser de superficie mate o con forro de vinilo.
3. Pinzas de biopsia cervical
a. Pinza de Kevorkian younge
b. Pinza de Tischler, Morgan
4. Gancho para tracción cervical (Hook).
5. Cureta de Kevorkian para legrado endocervical.
6. Solución salina isotómica.
7. solución de ácido acético al 5%.
8. Solución Yodo yodurada de Lugol.
9. Solución de Monsel.
10. Frasquitos de formol al 10%.
11. Jeringa odontológica para anestesia local.

4.4 TÉCNICA COLPOSCOPICA

1. Historia clínica analizando factores de riesgo de ambos conyugues.
2. Posición de litotomía
3. Inspección y palpación de vulva y periné.
4. Colocación del especulo sin usar lubricantes, excepto agua tibia o solución salina.
5. Toma de P.H. (3,8 - 4,2).
6. Test de aminas (vaginosis).
7. Limpieza suave del cervix (Con este detalle no hay contraindicaciòn para la toma de la citologia).
8. Toma de citología (PAP) si es necesario.
9. Toma de muestras endocervicales para Gram, HPV - DNA test, Chlamydia, etc.
10. Solución salina, para evaluar la trama vascular utilizando filtro azul o verde.
11. Solución de ácido acético al 5% con atomizador, lo que produce aglutinación del moco cervical, facilita su retiro y produce una mejor limpieza del cervix. Las vellocidades cilíndricas se hinchan y toman el aspecto de uvas (reacción aceto-blanca) (Fig.18).

Figura 18

12. El ácido acético produce coagulación de las proteínas intracelulares epiteliales, disminuyendo la transparencia de los epitelios: plano estratificado, **metaplásico** y **anormal**, dando lugar al efecto característico "**acetoblanco**" a los 40 segundos de aplicado sobre la zona de transformación.

13. **Test de Schiller o Lugol (1928).** (Fig. 19).
Es una prueba inespecífica, ya que el iodo es captado por superficies epiteliales planas estratificadas bien glucogenadas pero NO por los epitelios:

a. **Cilíndrico**
b. **Metaplásicos**
c. **Displásicos**
d. **Neoplásicos**

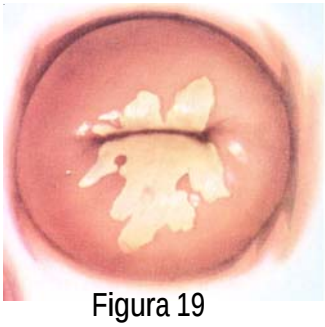
Figura 19

14. El test de Schiller define muy bien los márgenes de la lesión cervical para la toma de biopsia cuando no es posible por colposcopia o para delimitar la zona de destrucción, cuando se usa electrofulguración o láser.

15. Valoración Colposcópica (parámetros internacionales. Barcelona 2002) - (ANEXO 2)

16. Biopsia dirigida, con:
    a. Pinzas de biopsia cervical (Kevorkian)
    b. LEEP (Radiofrecuencia)

17. Legrado o cepillado endocervical (LEC), si es necesario con cureta de Kevorkian

18. Hemostasia de los sitios de biopsia con:
a. Nitrato de Ag.
b. Solución de monsel, (sulfato férrico).

19. Inspección de paredes vaginales: vulva, periné y región anal.

20. Tacto vaginal bimanual.

21. Registro de los resultados o hallazgos colposcópicos (ver anexo – hoja de colposcópia, Barcelona 2002).

22. Seguimiento del paciente

4.5 INDICACIONES PARA COLPOSCOPIA[1]

1. Cuello uterino de aspecto sospechoso.

2. Citologías con resultado Anormal:
   a) ASC – ASC-US
      ASC - H
   b) L – SIL. (Lesión escamosa intraepitelial de bajo grado)
   c) H – SIL. (Lesión intraepitelial de alto grado)
   d) Carcinoma escamo celular.
   e) Anormalidades de las células epiteliales en células glandulares.

3. Inspección visual con ácido acético positiva (IVA).

4. Inspección visual con Lugol positiva (IVL).

4.6 RESULTADOS COLPOSCOPICOS NORMALES

Epitelio plano estratificado original.

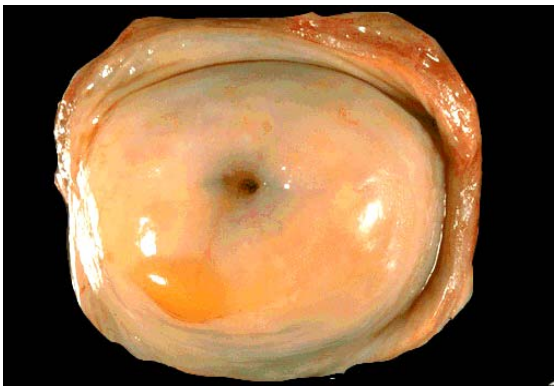

Figura 20

El epitelio plano estratificado original (natural) es una estructura suave, rosada, uniforme, sin lesiones, originalmente establecida en el cuello y la vagina durante etapas tempranas del desarrollo fetal. No se identifican restos de epitelio cilíndrico ni aperturas glandulares o quistes de Naboth. Los patrones vasculares en general no se aprecian visualmente.

En la posmenopausia el epitelio se hace más pálido. Histológicamente se trata de un epitelio plano estratificado, ben diferenciado, que se tiñe positivamente con una solución iodada (**test de Schiller. Negativo**).(Fig.20)

Epitelio Cilíndrico.

El epitelio cilíndrico está formado por una sola capa de células altas productoras de moco, que se extienden desde el endometrio hasta el epitelio plano estratificado original del orificio externo del cérvix.

La zona cubierta con epitelio cilíndrico tiene superficie irregular, con abundantes papilas y hendiduras profundas. Es de color rojo oscuro, por los vasos subyacentes en el estroma. Colposcópicamente, después de la aplicación del ácido, muestra una estructura típica de racimos de uvas.

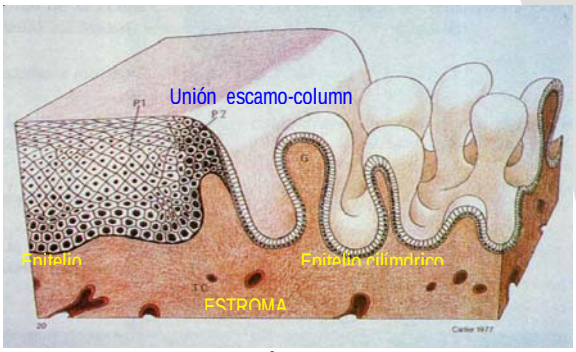

Figura 21

Zona de Transformación Normal.

En la zona de transformación normal, situada entre el epitelio plano estratificado original y el cilíndrico, se encuentra el epitelio metaplásico que ha reemplazado al cilíndrico preexistente. Este epitelio se encuentra en diversos grados de madurez: las zonas más maduras en localización periférica, en la unión con el epitelio plano estratificado original, y las menos maduras en dirección cefálica (Fig.21).

4.7 RESULTADOS COLPOSCOPICOS ANORMALES

Dentro de la zona de transformación.

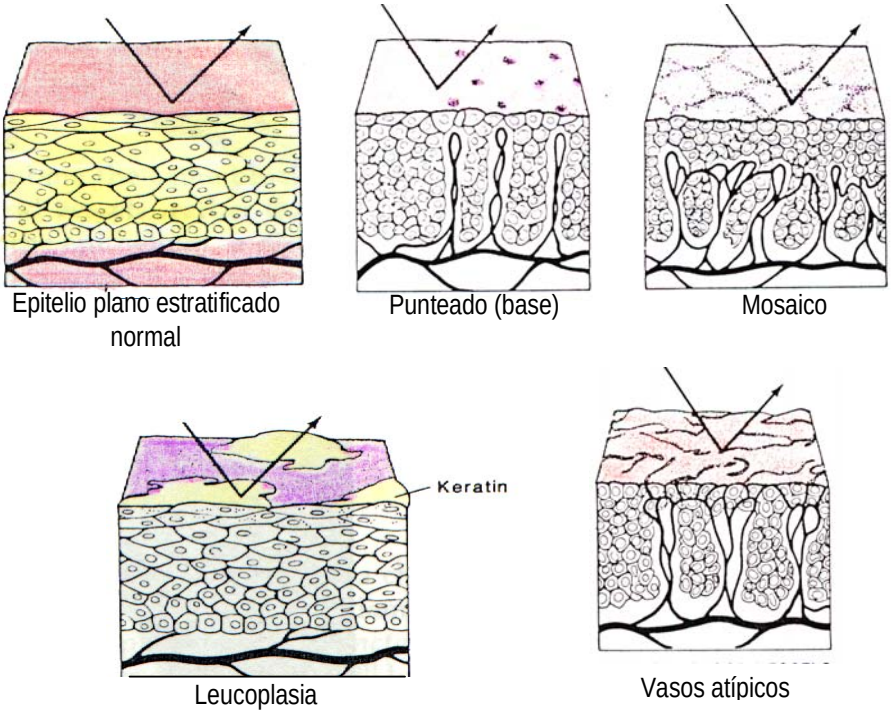

Epitelio plano estratificado normal

Punteado (base)

Mosaico

Leucoplasia

Vasos atípicos

Imágenes Colposcópicas

Dentro de esta zona (anteriormente zona de transformación atípica), los datos colposcópicos anormales son sugerentes de neoplasia cervicouterina. A continuación aparece una lista que indica los siguientes resultados:

1. Epitelio Acetoblanco.

Es una lesión colposcópica focal anormal, que se observa después de la aplicación de ácido acético. El epitelio blanco constituye un fenómeno transitorio que se observa en zonas de mayor densidad nuclear, ya sea planas, con un contorno superficial que también es plano y regular, o micropapilares o microconvolutas, con proyecciones papilares o patrón cerebroide. La apariencia acetoblanca es mas intensa entre mas anómalo sea el epitelio cervical. Es una prueba útil, de costo ínfimo en la evaluación de lesiones preneoplasica como:

Neoplasia intraepitelial cervical (CIN) I - II- III
Neoplasia intraepitelial vaginal (VAIN) I - II- III
Neoplasia intraepitelial anal (AIN) I - II- III
Neoplasia intraepitelia vulvar (VIN) I - II- III
Neoplasia intraepitelial peniana (PIN) I - II- III

2. Puntilleo (punteado – base).

Es una lesión colposcópica anormal focal, en la que los capilares tiene un patrón puntiforme, producido por la "visión de punta" de los capilares intraepiteliales. En el puntilleo más pronunciado hay un aumento del calibre de los vasos y los espacios entre ellos.

3. Mosaico.

Es una lesión colposcópica anormal focal, en la que los vasos forman líneas o separaciones alrededor de bloques de epitelio blanco en un patrón de mosaico. Los grados más elevados de anomalías muestran patrones más gruesos y vasos con distancias intercapilares aumentadas.

4. Leucoplasia (Hiperqueratosis)

Es un epitelio blanco presente antes de la aplicación de ácido acético, lesión colposcópica focal en la que hay hiperqueratosis y paraqueratosis y aparece como una placa blanca elevada. Pudiera identificarse tanto dentro como fuera de la zona de transformación.

El epitelio negativo al yodo es aquel que no se tiñe con la solución de Lugol Schiller. El epitelio plano estratificado normal se tiñe de color café.

5. Los Vasos Atípicos

Constituyen una anomalía colposcópica focal, en la que el patrón de los vasos sanguíneos no aparece como puntiformes, en mosaico o en ramificaciones delgadas, si no más bien como vasos irregulares que muestran variación notoria de calibre y trayectoria, con ramificaciones irregulares, a veces con aspecto de coma, sacacorchos o espagueti.

CLASIFICACION DE LAS IMAGENES VASCULARES (Mateu - Aragones)

Mateu - Aragones JM «Imagenes agravadas de la zona de transformacion atípica y nueva clasificación de los grados de colposcópica «SAPCUC XVII 79, 1981.

Tipo I Normal:	Fina red capilar (arboriforme)
Tipo II aumentado:	aumento de la red normal Imagen vascular de colpitis
Tipo III Ectásico:	Vasos Dilatados Distribuciòn normal
Tipo IV irregular:	Horquillas, sacacorchos. Cambios bruscos de dirección
Tipo V atípico:	Dilataciones y estenosis Interrupciones bruscas.

4.8. FUERA DE LA ZONA DE TRANSFORMACIÓN.

Fuera de esta zona que esta constituida por: ectocervix, vagina y vulva, se encuentran las siguientes anomalías:

- Epitelio acetoblanco, plano o micropapilar o microconvoluto, puntilleo, mosaico, leucoplasia, epitelio Iodo negativo y vasos atípicos.

4.9. SOSPECHA DE COLPOSCÓPICA DE CARCINOMA INVASOR

El cáncer invasor colposcópicamente obvio es aquel no evidente a la exploración clínica. La lesión suele ser elevada, con un contorno irregular y vasos sanguíneos anormales.

4.10. COLPOSCÓPIA INSATISFACTORIA.

Ocurre cuando la unión planocilíndrica no es visible, por inflamación o atrofia intensa y el cuello uterino no es visible.

4.11. TRATAMIENTO DE LA NEOPLASIA INTRAEPITELIAL CERVICAL (L-SIL - H-SIL)

1. CRIOTERAPIA

Es un método de tratamiento efectivo de la neoplasia intraepitelial cervical, fácil de usar, bajo costo, bien tolerado por las pacientes, no requiere anestesia y de manejo ambulatorio. La crioterapia produce congelación y por consiguiente crionecrosis, con cristalización intracelular y extracelular, deshidratación, choque térmico, éxtasis vascular y desnaturalización de las proteínas.

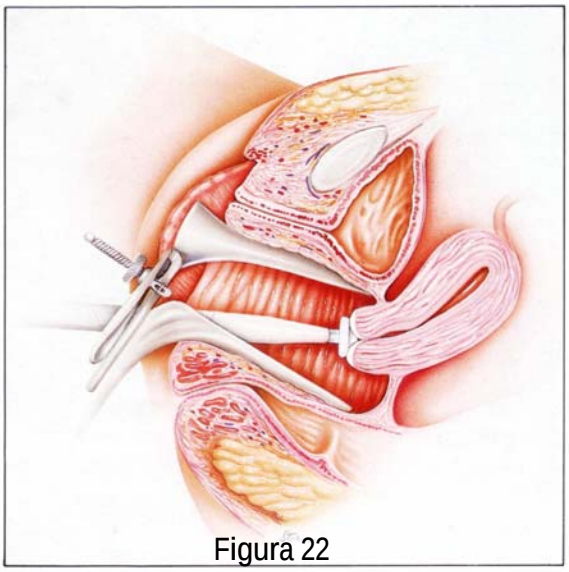
Figura 22

La crioterapia debe constar de dos ciclos secuenciales de congelación - descongelación, cada uno de ellos con 3 minutos de congelación, seguidos de 5 minutos de descongelación, con ello se asegura la crionecrosis hasta una profundidad mínima de 5mm (Fig.22).

Criterios para utilizar este procedimiento**:**

1. Visualización completa de la zona de transformación.
2. Ausencia de sospecha de enfermedad microinvasiva.
3. Ausencia de sospecha de adenocarcinoma in situ.
4. Lesión localizada enteramente en el Exocervix.
5. Extensión máxima (2 – 20mm).
6. Paciente no embarazada.
7. Baja recibida en los casos de L-sil.

2. RADIOFRECUENCIA

Escisión electroquirurgica por asa: LEEP (Loup electrosurgical escisión procedure).
Con este procedimiento se obtiene un informe histopatológico de la lesión que se extirpa. El LEEP permite extirpar adecuadamente la mayoría de las lesiones cervico uterinas, independientemente de la afectación del conducto; en cambio con la crioterapia la lesión debe estar localizada totalmente en el Exocervix. La LEEP es el tratamiento preferido si la lesión afecta el conducto cervical. (Fig.23)

Criterios de admisibilidad del LEEP:

- Que haya NIC confirmada por biopsia cervical.
- Si la lesión afecta al conducto cervical, debe verse su limite distal o craneal; la máxima extensión (distal) no será superior a 1cm.
- Que no se evidencie cáncer invasor, ni displasia glandular.
- Que no se evidencia enfermedad pélvica inflamatoria (EPI), cervicitis, tricomoniasis vaginal, vaginosis bacteriana, úlcera anogenital ni trastorno. Debe tratarse antes del procedimiento.
- Que hayan transcurrido al menos tres meses desde el último parto de la paciente.
- Que las mujeres hipertensas estén bien controladas.

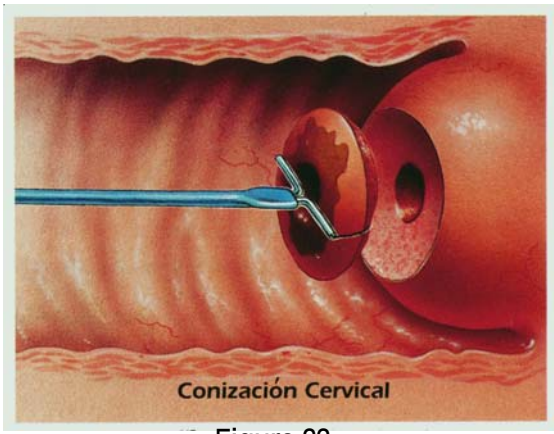

Figura 23

- La mujer debe dar el consentimiento escrito para recibir el tratamiento, después de que se le haya informado detalladamente sobre cómo se realizará y las probabilidades de su eficacia, los afectos adversos, las complicaciones, las secuelas a largo plazo y las posibles alternativas para abordar su problema.

BLIOGRAFIA

1. Burghardt Erich. Colposcopy Cervical Pathology: Textbook and Atlas, New Cork, 1998.

2. Cartier R: Practical Colposcopy, Paris, Laboratoire Cartier. 1984

3. De Palo Giuseppe. Colposcopia y Patología del Tracto Genital inferior. 1996.

4. Cecil Wright V. Basic and advanced colposcopy. 1998.

5. Vainer O – Audisio T. Tracto Genital Inferior, Manual de Procedimientos Diagnósticos y Terapéuticos, Argentina. 1997.

6. Campion Michael J. Modern Colposcopy: Apractical approach. 1996

7. Tatti Sivvio y Cols. Atlas de Colposcopic 2004.

8. **Manual de colposcopia**. International agency for research on cancer (IARC). **2005**.

9. **HPV –** Documento de consenso. Asociación Española de Patología cervical y colposcopia (AEPCC) 2004.

ANEXO

Documento de Consenso

FEDERACION EUROPEA DE COLPOSCOPIA (EFC) 2004.

Pautas para el Tratamiento de la Neoplasia Cervical Intraepitelial (CIN)

1. No hay ninguna técnica quirúrgica conservadora que sea claramente mas efectiva que otras para tratar y erradicar la neoplasia cervical intraepitelial (CIN).
2. Las técnicas destructivas solamente son adecuadas cuando:
   - Se puede visualizar la totalidad de la zona de transformación
   - No hay evidencia de anormalidad en el epitelio glandular
   - No hay evidencia de enfermedad invasiva
   - No hay discrepancia entre citología e histología

Evidencia:
Revisión Cochrane de 28 estudios clínicos controlados y randomizados comparando las siete técnicas quirúrgicas siguientes: conización con bisturí, conización con láser, exéresis de la zona de transformación con asa (LLETZ)[1], vaporización con láser, crioterapia, cauterización fría y electro-cauterización diatérmica radical [1]. Un reciente estudio clínico prospectivo y randomizado que comparaba las técnicas de exéresis con las destructivas mostró un porcentaje menor de casos de CIN-2 posteriores a la exéresis. [2]

3. La crioterapia debería utilizarse sólo para lesiones de bajo grado (cambios por HPV y CIN-1), mediante la técnica de doble congelación.

Evidencia: El porcentaje de curación de las lesiones de alto grado (CIN-2 y CIN-3) es bajo [2, 3]. La técnica de doble congelación tiene menor incidencia de enfermedad residual comparada con la congelación única. [4, 5]

4. Cuando se utiliza el tratamiento mediante técnicas de exéresis (LEEP), se debería intentar por todos los medios eliminar la lesión en un solo espécimen. El informe histológico ha de registrar las dimensiones del espécimen y el estado de los márgenes de resección en cuanto a la enfermedad intraepitelial o invasiva.

Evidencia: Es una buena práctica, ya que es menos probable cometer un error de interpretación en los especimenes bien presentados. Se mejora así la orientación de la lesión dentro de la pieza de exéresis, hay menos artefacto térmico en el tejido y en consecuencia es más fiable la interpretación.

5. En las lesiones ectocervicales, las técnicas de exéresis (LEEP) deberían extirpar el tejido en una profundidad mayor de 8mm.

Evidencia: La valoración histológica de la profundidad de afectación de los fondos glandulares por CIN-3 ha mostrado una media de 1 a 2mm, con un máximo de 5,22mm.

[1] LEEP: Loop Electrosurgical Excision Procedure.
LLETZ: Large Loop Excision of the transformation zone.
LETZ: Loop Excision of the transformation zone.

6. Se puede seguir el protocolo de tratamiento en la primera visita (see and treat) cuando la revisión del propio material identifique CIN en la mayoría de especimenes extirpados. Esto significa que se encuentra CIN en ¡Ý90% de las piezas de exéresis. Sólo en casos excepcionales se debería realizar un tratamiento en la primera visita cuando la citología sea de ASC-US o lesión de bajo grado.

Evidencia: Es práctica común tratar a las mujeres en la primera visita basándose en la citología y los resultados de la colposcopia. Esta práctica no resulta apropiada si la proporción de especimenes libres de CIN es alta, ya que se trataría de un tratamiento innecesario. Las clínicas que ofrecen tratamiento en primera visita tienen que revisar la proporción de casos con CIN. Se puede alcanzar el objetivo de ¡Ý 90% siguiendo un protocolo selectivo. [18]

7. Las CIN que se extienden hasta los márgenes de resección en la exéresis con asa tienen una mayor incidencia de recidiva pero esto no justifica repetir la exéresis siempre y cuando:

   • Se visualice toda la zona de transformación
   • No haya evidencia de anormalidad del epitelio glandular
   • No haya evidencia de enfermedad invasiva
   • Las mujeres sean menores de 50 años

Evidencia: Se ha demostrado que las CIN que se extienden hasta los márgenes de una exéresis con asa (LLETZ) constituyen un factor de riesgo para la recidiva de la CIN tanto a corto como a largo plazo [8-10]. Este riesgo es debido principalmente a la presencia de CIN en el margen endocervical [11]. A pesar de un aumento en la incidencia de recidiva, la mayoría de mujeres de los estudios citados no muestran evidencia de enfermedad residual y se recomienda que se sometan a una colposcopia y una citología en la primera visita de seguimiento y, si resultan negativas, a una citología anual en los cinco años siguientes.

8. Las mujeres mayores de 50 años con una exéresis incompleta de la CIN en el margen endocervical, mediante LLETZ, tendrían que repetir la exéresis para intentar obtener márgenes negativos.

Evidencia: En una serie de 3.426 procedimientos LLETZ, las mujeres de edad ¡Ý50 con CIN en los márgenes de exéresis constituyeron un grupo minoritario de alto riesgo. Se propuso que estas mujeres recibieran tratamiento en lugar de seguimiento. [11]

9. Las mujeres con adenocarcinoma in situ o atípia de células glandulares pueden ser sometidas a una exéresis local, si desean seguir fértiles. La exéresis incompleta en el margen endocervical requiere un procedimiento de escisión adicional, para obtener márgenes negativos y excluir la posibilidad de enfermedad invasora oculta.

Evidencia: Varios estudios han demostrado que las mujeres con adenocarcinoma in situ con márgenes negativos pueden recibir tratamiento conservador [12-15]. Un estudio indica que hasta un 15% de estas mujeres requieren tratamiento adicional durante cuatro años siguientes debido a anomalías citológicas recurrentes. [14].

10. El cáncer escamoso microinvasivo en estadio FIGO Ia1 puede tratarse mediante técnicas de exéresis si:
    - Ø Los márgenes de escisión están libres de CIN y enfermedad invasiva.
      Si se extirpa la lesión invasiva pero la CIN se extiende hasta el margen del corte, debe realizarse una nueva exéresis a fin de confirmar la eliminación de la CIN y excluir toda posible invasión.
      Esta conducta debe seguirse incluso si se planea una histerectomía, para descartar una enfermedad invasiva oculta que requiriera cirugía radical.
    - Ø Un patólogo especializado en ginecología ha examinado la histología.

Evidencia: Diversos estudios proponen tratamiento conservador para el cáncer en estadio FIGO Ia1 [16, 17].

Resulta bien conocida la variación en el diagnostico histológico de la enfermedad micro-invasiva y todos los casos deberían ser examinados por un patólogo independiente interesado en la patología ginecológica

Bibliografía

1. Martin-Hirsch, P.L., E. Paraskevaidis, and H. Kitchener, Surgery for cervical intraepithelial neoplasia. Cochrane Database of Systematic Reviews [computer file], 2000(2): p. CD001318.

2. Ostergard, D.R., Cryosurgical treatment of cervical intraepithelial neoplasia. Obstetrics & Gynecology, 1980. 56(2): p. 231-3.
3. Walton, L.A., et al., Cryosurgery for the treatment of cervical intraepithelial neoplasia during the reproductive years. Obstetrics & Gynecology, 1980. 55(3): p. 353-7.
4. Creasman, W.T., W.M. Hinshaw, and D.L. Clarke-Pearson, Cryosurgery in the management of cervical intraepithelial neoplasia. Obstetrics & Gynecology, 1984. 63(2): p. 145-9.
5. Schantz, A. and L. Thormann, Cryosurgery for dysplasia of the uterine ectocervix. A randomized study of the efficacy of the single- and double-freeze techniques. Acta Obstetricia et Gynecologica Scandinavica, 1984. 63(5): p. 417-20.
6. Anderson, M.C. and R.B. Hartley, Cervical crypt involvement by intraepithelial neoplasia. Obstetrics & Gynecology, 1980. 55(5): p. 546-50.
7. Boonstra, H., et al., Minimum extension and appropriate topographic position of tissue destruction for treatment of cervical intraepithelial neoplasia. Obstetrics & Gynecology, 1990. 75(2): p. 227-31.
8. Murdoch, J.B., et al., Histological incomplete excision of CIN after large loop excision of the transformation zone (LLETZ) merits careful follow up, not retreatment. British Journal of Obstetrics & Gynecology, 1992. 99(12): p. 990-3.
9. Dobbs, S.P., et al., Does histological incomplete excision of cervical intraepithelial neoplasia following large loop excision of transformation zone increase recurrence rates? A six year cytological follow up. British Journal of Obstetrics & Gynecology, 2000. 107(10): p. 1298-301.
10. Zaitoun, A.M., et al., Completeness of excision and follow up cytology in patients treated with loop excision biopsy. Journal of Clinical Pathology, 2000. 53(3): p. 191-6.
11. Flannelly, G., et al., Follow up after LLETZ: could schedules be modified according to risk of recurrence? British Journal of Obstetrics & Gynaecology, 2001. 108(10): p. 1025-30.
12. McHale, M.T., et al., Fertility sparing treatment for in situ and early invasive denocarcinoma of the cervix. Obstetrics & Gynecology, 2001. 98(5 Pt 1): p. 726-31.
13. Shin, C.H., et al., Conservative management of adenocarcinoma in situ of the cervix. Gynecol Oncol, 2000. 79(1): p. 6-10.
14. Soutter, W.P., et al., Is conservative treatment for adenocarcinoma in situ of the cervix safe? British Journal of Obstetrics & Gynaecology, 1184. 108(11): p. 1184-1189.
15. Maini, M., et al., The management and follow up of women with high grade cervical glandular intraepithelial neoplasia. International Journal of Gynecologic Cancer, 1998. 8: p. 287-91.
16. Morgan, P.R., et al., The Royal College of Obstetricians and Gynaecologists micro-invasive carcinoma of the cervix study: preliminary results. British Journal of Obstetrics & Gynecology, 1993. 100(7): p. 664-8.
17. Winter, R., Conservative surgery for microinvasive carcinoma of the cervix. Journal of Obstetrics & Gynecology Research, 1998. 24(6): p. 433-6.
18. BSCCP - Glasgow April 1997 Standards and quality in colposcopy; how feasible are the National Guidelines? (Oral presentation) G Flannelly, B Bolger, A de B Lopes, JM Monaghan.

M.D.

PATOLOGIA CERVICAL

INFORME COLPOSCOPICO - (Terminología Internacional, Barcelona 2002)

DATOS CLINICOS

Fecha: H.C. No CITOLOGIA :

Nombre: Edad: Identificación No.

Dirección: Teléfono: G: P: A: C:

Método Anticonceptivo: SI ☐ NO ☐ Cual: Hormonal: SI ☐ NO ☐ Fuma: SI ☐ NO ☐

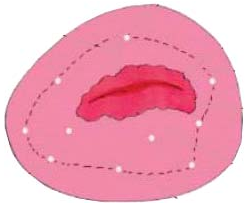

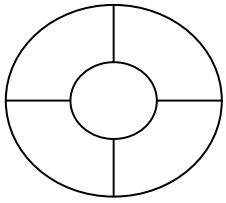

1. HALLAZGOS COLPOSCOPICOS NORMALES

☐ Epitelio escamoso original
☐ Epitelio cilíndrico
☐ Zona de transformación normal

2. HALLAZGOS COLPOSCOPICOS ANORMALES

☐ Epitelio acetoblanco (plano – micropapilar)
☐ Orificios glandulares hiperqueratóticos
☐ Base o puntuado
☐ Mosaico
☐ Leucoplasia
☐ Vasos atípicos
☐ Test de Schiller positivo

1. CARACTERISTICAS COLPOSCOPICAS SUGESTIVAS DE CANCER INVASOR

☐ Superficie irregular, erosiva o ulcerada.
☐ Cambio acetoblanco denso
☐ Punteado y Mosaico extenso e irregular
☐ Vasos atípicos.

4. COLPOSCOPÌA INSATISFACTORIA

☐ Unión escamo-columnar no visible
☐ Atrofia severa
☐ Cervix no visible

5. HALLAZGOS MISCELANEOS

☐ Condilomas
☐ Erosión (ectropión)
☐ Inflamación
☐ Atrofia Leucoplasia ☐
☐ Polipos

6. SITIO DE LA BIOPSIA

☐ Exocervix
☐ Unión escamo-columnar
☐ Endocervix
☐ Endometrio
☐ Vulva

IMPRESIÓN DIAGNOSTICA

NORMAL ☐	L-SIL ☐	H-SIL ☐	CA INVASOR ☐	OTROS:

Histopatología: Informe No.

Conducta, Recomendaciones y seguimiento:

FIRMA COLPOSCOPISTA: _____ FIRMA PACIENTE: _____

L - SIL y H - SIL
PROTOCOLOS DE MANEJO

REQUISITO: CONFIRMACION HISTOPATOLÓGICA

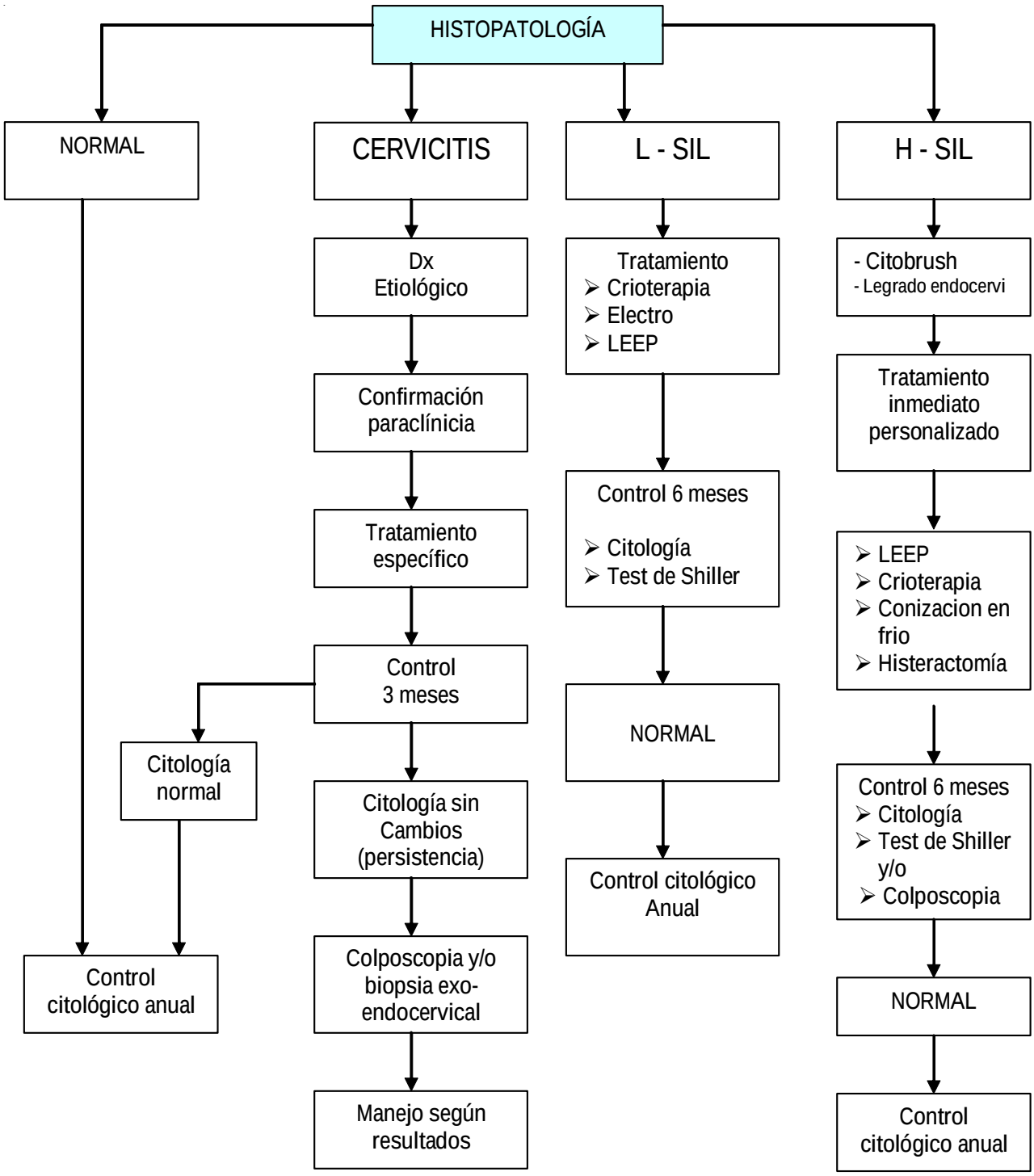

CARCINOMA INFILTRANTE DEL CERVIX

CAPITULO V

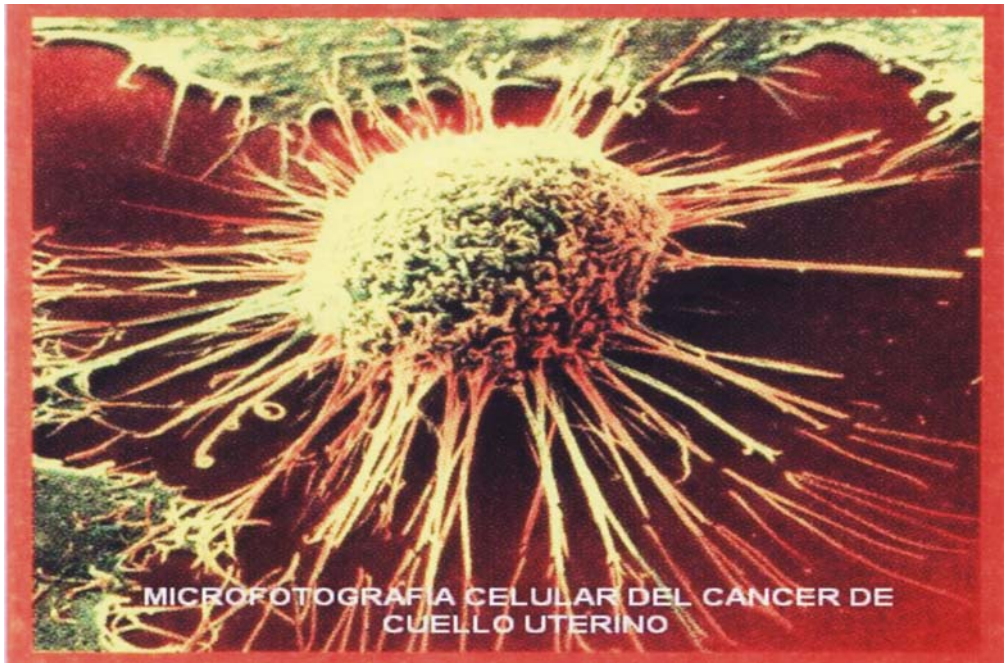

Microscopía Electrónica – Célula cancerosa

En Colombia el cáncer del cuello uterino es la segunda causa de mortalidad por cáncer en las mujeres, pero es la primera causa de muerte entre los 35 y los 64 años y la probabilidad de morir por cáncer de cuello uterino en los 5 años siguientes al diagnostico es del 40% debido a que la mayoría de los casos se detectan en estadios avanzados.

5.1 ETAPAS EVOLUTIVAS HACIA EL CARCINOMA INVASOR.

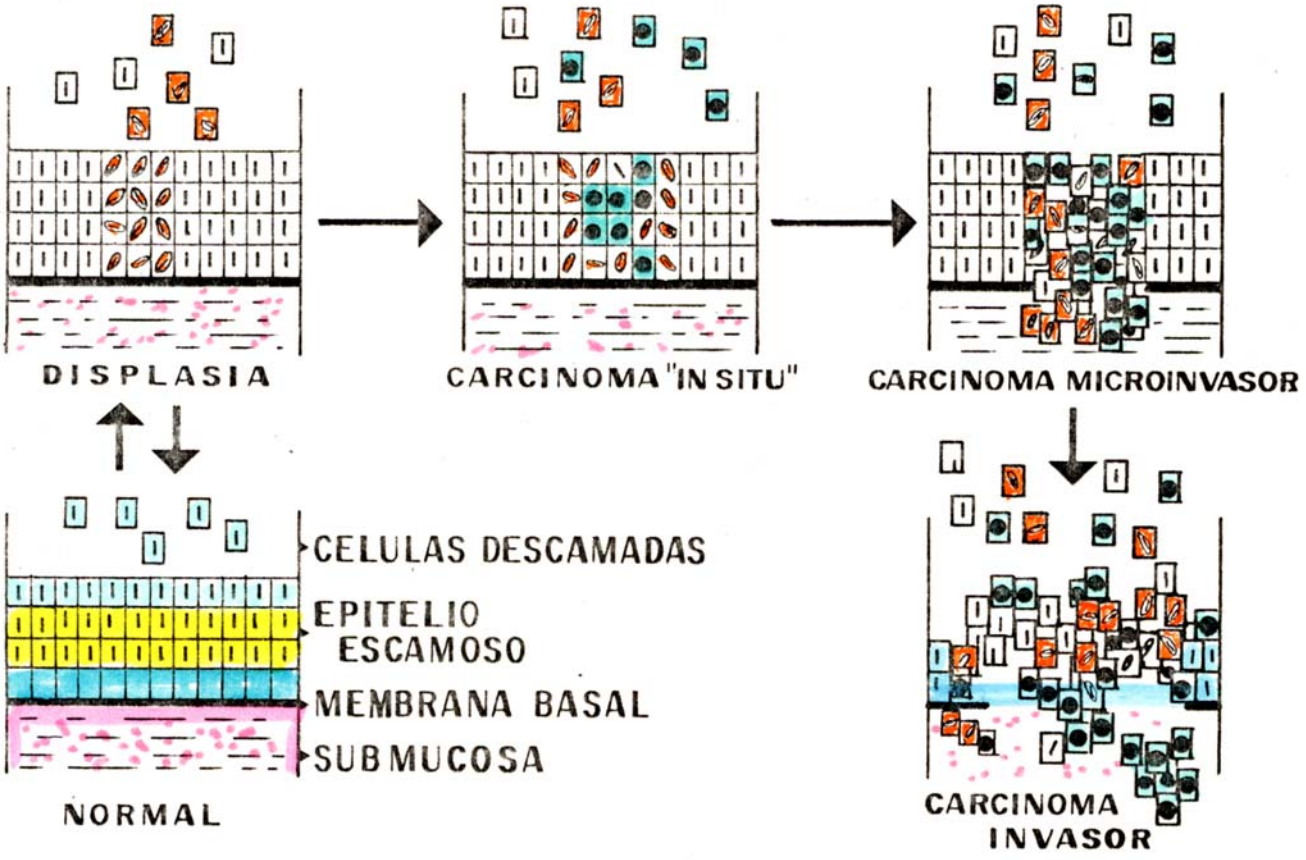

5.2 FACTORES DE RIESGO

- Promiscuidad sexual masculina o femenina
- Antecedentes de infecciones virales (HPV – HV II)
- Primer coito antes de los 18 años

  Otros:
- Tabaquismo
- Anticoncepción hormonal
- Enfermedades de transmisión sexual
- Multiparidad
- Raza negra
- Nivel socioeconómico bajo
- Trauma cervical
- Inmunodeficiencia
- Déficit de vitaminas A y C
- Otras neoplasias ginecológicas (vulva)
- Factores masculinos (Ca de pene – antecedentes de compañera sexual con Ca de Cervix).

5.3 TIPOS HISTOLÓGICOS.

I. TUMORES EPITELIALES

A. Carcinoma Escamocelular: Ocupan el primer lugar con una frecuencia de 85 – 90%.
B. Adenocarcinoma: Frecuencia de 10%
C. Mixtos
   1. Adeno – escamoso
   2. Mucoepidermoide
   3. Células vidriosas (glassy cels)
   4. Indiferenciado de las células de reserva.

II. TUMORES MESENQUIMATOSOS

A. Sarcoma del estoma endocervical
B. Carcinosarcoma
C. Adenosarcoma
D. Leiomiosarcoma
E. Rabdomiosarcoma embrionario

III. OTROS

A. Tumores metastásico
B. Linfomas
C. Melanoma
D. Carcinoide

Clínica: El carcinoma de cervix en estadios iniciales se presenta en forma ASINTOMÁTICA y usualmente es detectado en una toma de citología cérvico – vaginal de rutina.

En estadios **MAS AVANZADOS** es frecuente encontrar:

- Leucorrea acuosa persistente
- Metrorragia
- Sinusorragia
- Disparcunia
- Dolor pélvico
- Pérdida de peso
- Síntomas urinarios y/o digestivos

5.4 MÉTODOS DIAGNÓSTICOS:

Es indispensable una buena historia clínica, completamente con un exhaustivo examen físico general y ginecológico.

El mejor método de tamizaje lo constituye la citología cérvico – vaginal, la cual se debe realizar en toda paciente con actividad sexual por lo menos anualmente y de acuerdo a los factores de riesgo.

Ante una citología anormal se debe realizar la biopsia de exocérvix y endocervix bajo visión directa con el colposcopio o en su defecto realizarlas con la prueba de Schiller (Lugol).

Además es importante practicar la cervicometría, histerometría, valoración del tamaño del tumor y biopsia de endometrio con el fin de cuantificar la extensión de la enfermedad y/o descartar patología concomitante.

I. CONIZACION CERVICAL DIAGNOSTICA – Indicaciones.

- Falta de correlación entre los hallazgos colposcópicos, citológicos e histológicos.
- Cuando se diagnóstica Carcinoma Microinvasor.
- Cuando hay sospecha de lesión endocervical o diagnóstico por biopsia de Adenocarcinoma In Situ.

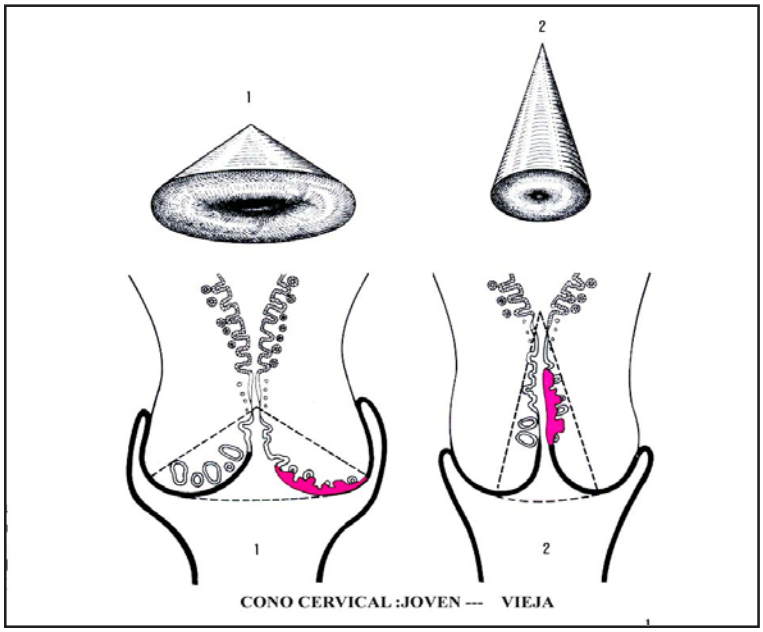

I. OTROS ESTUDIOS DE AYUDA DIAGNOSTICA

1. Laboratorio Clínico Básico
2. Marcadores tumorales (SCC para carcinoma escamocelular y Antígeno Carcinoembrionario (ACE) para adenocarcinoma mucoproductor, utilizados en protocolos de investigación).
3. Citoscopía, citología urinaria y biopsia vesical. Rectosigmoidoscopia y biopsia rectal a partir de Estadio III, según clínica.

II. IMÁGENES DIAGNOSTICAS

1. Rx de tórax PA y lateral, en Carcinomas invasivos y para mayores de 40 años en carcinoma in situ.
2. Urografía simplificada
3. Ecografía abdomino – pélvica y de retroperitoneo en busca de metástasis ganglionares paraórticas.
4. TAC abdomino – pélvico con medio de contraste
5. Resonancia Nuclear Magnética
6. Gamagrafía renal y filtración glomerular ante uropatia osbtrutiva
7. Gamagrafía hepática
8. Gamagrafía ósea (sospecha de metástasis ósea)

En carcinoma de Cervix debe practicarse de rutina Rx de tórax, urografía simplificada y eco abdomino – pélvico, sin embargo el **TAC** puede sustituir a la urografía y a la ecografía. Los demás estudios pueden ser solicitados según lo amerite el caso en particular y de acuerdo con la disponibilidad del medio, procurando no incurrir en sobrecostos y molestias para el paciente.

CA Invasor

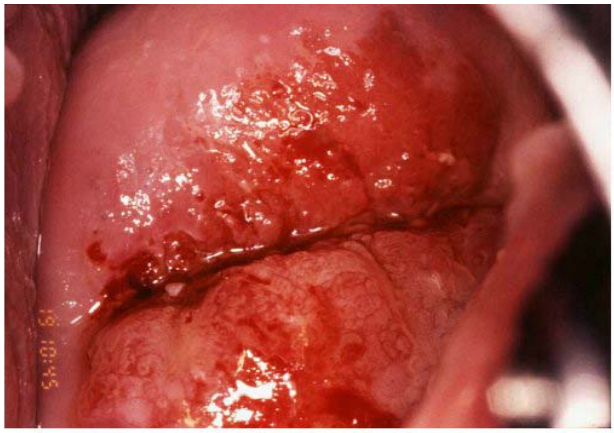

FIGURE 3.3: Early invasive cervical cancer

5.5 CLASIFICACIÓN CLÍNICA DEL CÁNCER DE CUELLO UTERINO.

FIGO 2000[1]

Estado 0: Carcinoma In Situ, Carcinoma Intraepitelial.
Estado 1: Carcinoma estrictamente confinado a cuello uterino

1A: Cáncer invasivo identificado sólo en forma **microscópica**. Todas las lesiones macroscópicamente visibles aún con invasión superficial son cánceres en la etapa 1B.

1A1: Invasión del estroma de profundidad no mayor de 3mm. y de 7mm. ó menos en cuanto a exten sión horizontal.

1A2: Invasión del estroma entre 3 y 5mm. De profundidad, con una extensión horizontal de 7mm. o menos.
IB: Lesiones clínicas confinadas a cuello uterino o lesiones preclínicas mayores que 1A2.

1B1: Lesiones clínicas menores de 40 mm. (4 cms.).
1B2: Lesiones clínicas mayores de 40 mm. (4 cms.)

Referencia: International Journal of Gynecology and Obstetrics, vol. 70 No. 2, august 2000.

Estado II: El carcinoma se extiende fuera del cuello, sin llegar a la pared pélvica y/o vagina sin llegar al tercio inferior.

IIA: Con invasión vaginal
IIB: Con invasión parametrial

Estado III: El carcinoma se ha extendido a la pared pélvica y/o al tercio inferior de la vagina.

IIIA: Con invasión vaginal
IIIB: Con invasión parametrial o presencia de hidroureteronefrosis por comprensión neoplásica del uréter en ausencia de otra patología que la justifique o incluso en ausencia de invasión completa del parametrio

Estado IV: El tumor se ha extendido por fuera de la pelvis y/o a órganos vecinos

IVA: Invasión a mucosa vesical o recta.
IVB: Metástasis a distancia

5.6 TRATAMIENTO

En el manejo del carcinoma infiltrante del cervix está considerada la cirugía, la radioterapia y quimioterapia.

En general se prefiere el tratamiento quirúrgico en los Estados I y IIA-B iniciales en pacientes jóvenes, a menos que tengan volúmenes tumorales mayores de 4cm o contraindicación médica.

Se prefiere el tratamiento quirúrgico por la mejor calidad de la vida que ofrece y porque brinda mayor información para establecer factores pronósticos y además permite conservar la función ovárica, mediante la ooforopexia, en aquellos casos que requieran radioterapia complementaria.

En casos especiales y mediante decisión en junta multidisciplinaria se pueden realizar tratamiento combinados, braquiterapia preoperatoria o quimioterapia neoadyuvante seguidos del tratamiento quirúrgico.

TIPOS DE HISTERECTOMÍAS.

- Histerectomía total, se extirpan el útero y el cuello
- Histerectomía total ampliada – Clase I: Se secciona el ligamento pubocervical, y se extirpa mango vaginal, de acuerdo con la extensión de la lesión.
- Histerectomía Radical Modificada – Clase II: Extirpación de la mitad medial de los ligamentos cardinal y uterosacro; el tercio superior de la vagina es extirpado.
- Histerectomía Radical – Clase III: Extirpación de los ligamentos cardinal y uterosacro; se extirpa el tercio superior de la vagina.
- Histerectomía Radical Extendida – Clase IV: Extirpación de todo el tejido periureteral, la arteria vesical superior y tres cuartos de la vagina.
- Histerectomía Clase V: Extirpación de porciones del uréter distal y de la vejiga.

ESTADO I

Estado IA1:

- **Conización** a pacientes jóvenes deseosas de reproducción de fácil seguimiento
- **Histerectomía ampliada:** pacientes de difícil seguimiento
  - pacientes peri o posmenopáusicas
  - pacientes con reproducción completa
- **Braquiterapia:** a pacientes con riesgo elevado

Estado IA2: Con invasión menor o igual a 3mm en profundidad y 7mm en extensión sin invasión a espacios vasculares o linfáticos.

- **Conización**: a pacientes jóvenes deseosas de reproducción de fácil seguimiento
- **Histerectomía total ampliada:** a las demás pacientes
- **Braqueterapia:** a pacientes con riesgo quirúrgico elevado.

Con infiltración mayor de 3mm y sin invasión a espacios vasculares o linfáticos:

- **Histerectomía total extrafascial ampliada** más linfadenectomía pélvica.

Cualquier nivel de infiltración menor de 5mm e invasión a espacios linfáticos o vasculares:

- Histerectomía radical modificada más linfadenectomía pélvica.
- Radioterapia externa si hay riesgo quirúrgico alto.

Estado IB: menores de 4 cm de volumen tumoral.

- **Histerectomía radical** más linfadenectomía pélvica biopsia para-aórtica, lavado pélvico para estudio citológico y ooforopexia en pacientes no menopáusicas.

Estado IB: mayores de 4 cm de volumen tumoral.

- **Radioterapia pélvica y braquiterapia.**

ESTADO II:

Estado IIA: con mínima invasión de vagina.

- **Histerectomía radical** más linfadenectomía pélvica, biopsia paraaortica, lavado pélvico para estudio citológico y ooforopexia en pacientes no menopáusicas.

Estado IIA, restantes: IIB III

sRadioterapia pélvica y braquiterapia.

En Estados IIB iniciales en paciente jóvenes y tumor cerebral pequeño que se puede realizar histerectomía radical más linfadenectomía pélvica más ooforopexia.

ESTADO IV.

Estado IVA:

- En casos seleccionados **exenteración** anterior o posterior según invasión a vejiga o recto.
- **Radioterapia curativa o paliativa** según evaluación de cada caso en particular.

Estado IVB:

- Conducta en cada caso particular, según decisión de junta multidisciplinaria.

Manejo de los Ovarios:

En pacientes no menopáusicas se deben conservar los ovarios y se aconseja practicar ooforopexia marcando los varios con ganchos de plata o con elementos radio-opacos para su identificación en caso de radioterapia complementaria.

Indicaciones de Radioterapia Post-operatoria.

- Ganglios linfáticos positivos
- Compromiso de más de 50% del espesor del cuello
- Extensión parametrial
- Márgenes positivas de sección
- Algunos tumores mixtos

Carcinoma de Cuello Uterino y Embarazo.

ESTADO O

Vigilancia, parto por vía natural, cesárea si hay indicación obstétrica. Evaluación 8-12 semanas post-parto.

Estado IA

- Primer trimestre: Esperar el segundo trimestre.
- Segundo trimestre: conización
- Tercer trimestre: Esperar madurez fetal 4 a 8 semanas post-parto nueva evaluación.

Estado IB y IIA iniciales.

- Primera mitad del embarazo: Histerolinfadenectomía radical conservando ovarios sin tener en cuenta la gestación, ooforopexia. En el manejo de estas pacientes es importante tener en cuenta el deseo de la paciente y sus familiares, el tamaño del tumor, el grado y el tipo histológico del mismo.
- Segunda mitad del embarazo: Esperar madurez fetal, practica cesárea corporal y cirugía radical, si las condiciones hospitalarias no son adecuadas se practicará cesárea y se difiere la cirugía radical 4 semanas.

Estados IIA avanzados, IIB y III.

- Primera mitad del embarazo: radioterapia.
- Segunda mitad del embarazo. Dejarlo evolucionar hasta que alcanzar su madurez fetal, practicar cesárea y a la semana siguiente iniciar radioterapia.

Estado IV. Conducta en cada caso en particular, según decisión de Junta Multidisciplinaria.

Seguimiento y Control.

Examen general ginecológico, citología y colposcópia.

Frecuencia**: Ca In Situ:**

- Semestral los dos primeros años, luego anual.

Ca infiltrantes:

- Cada 4 meses por 2 años
- Semestral del 3 a 5 años
- Luego anual
- Rx de tórax básico anual
- Ecografía abdominal cada seis meses los dos primeros años, luego anual por 5 años.

Manejo de las Recurrencias.

En general se debe tener en cuenta:

- Tipo de recurrencia: Central, periférica o a distancia.
- Edad y estado general de la paciente
- Tratamiento previo.

En pacientes con recurrencia central, se puede realizar exenteración pélvica (anterior, posterior o total).

La radioterapia con frecuencia es efectiva en enfermedad recidivante si el tratamiento inicial fue quirúrgico y fuera del campo del tratamiento inicial si el manejo fue la radioterapia.

5.7 SUPERVIVENCIA GLOBAL A 5 AÑOS DEL CA. DE CERVIX INVASIVO

Estado	%
I	75.7 – 90
II	54.6 – 60
III	30.6 – 35
IV	7.3 - 10

Manual de Técnicas y Procedimientos médicos – Instituto Nacional de Cancerología, 1995

PATOLOGÍA CERVICAL

GLOSARIO.

En este glosario se dan las definiciones colposcópicas, citológicas y clínicas de uso más común. Las definiciones aparecen en orden alfabético de manera que se entremezclan conceptos citológicos e histológicos con otros colposcópicos y clínicos.

- **Acantosis.** Es el aumento de espesor pavimentoso por hiperplasia del estrato espinoso que determina el alargamiento de las papilas epidérmicas.

- **Acido ticloracético al 85%.** Sustancia cáustica que se utiliza en la terapia tópica de las infecciones por HPV de la vulva, del pene y del periné.

- **Adenocarcinoma del cuello uterino.** Afección neoplásica poco frecuente (6% de todas las neoplasias del cervix) que deriva del epitelio cilíndrico de revestimiento superficial y de las criptas del endocérvix. El cuadro colposcópico es característico.

- **Adenosis.** Es la presencia de epitelio columnar (cilíndrico) a nivel de las paredes vaginales.

- **Asa diatérmica.** Instrumento de ablación constituido por un electrodo activo provisto de un filamento metálico de espesor no superior a 0.2mm, que se utiliza en diatermocoagulación mediante la emisión de corriente alternada de alta frecuencia.

- **ASCUS.** Sigl (del inglés Atypical Squamous Cell of Undermined Significance) para indicar la presencia de células atípicas de significado no determinado.

- **ATZ.** Sigla (del inglés Abnormal Transformation Zone) que en colposcopia indica la transformación anormal.

- **Candidiasis.** Infección causada por Candida Allbicans.

- **Capside.** Envoltura constituida por la unión de los capsómeros (unidades proteicas) que rodean al HSV y al HPV.

- **Carcinoma de células pequeñas del cuello uterino.** Término que indica un carcinoma espinocelular de células pequeñas no queratinizantes.

- **Carcinoma espinocelular invasor de cuello uterino.** Es la neoplasia que supera la membrana basal y se profundiza en el estroma. Sobre la base de sus características histológicas se divide en tres forma: de células grandes queratizantes (con formación de perlas córneas), de células grandes no queratinizantes y de células pequeñas no queratinizantes.

- **Carcinoma in situ.** Según la definición de la OMS es una lesión en la que todo el epitelio o la mayor parte de él muestra el aspecto celular del carcinoma. No hay invasión del estroma subyacente.

- **Carcinoma invasor preclínico del cuello uterino.** Denominación que sustituye a la de carcinoma microinvasor. Se distinguen dos subestadios: la neoplasia con invasión estromal mínima (estado IA1 y la neoplasia cuya invasión es de $\leq$ 5mm y cuya extensión horizontal es de $\leq$ 7mm (estadio IA2).

- **Células clave (“clue cells).** Son células de descamación del epitelio vaginal cargadas de elementos bacterianos de pequeñas dimensiones, típicos de la infección por *Gardnerella vaginal.*

- **Células de reserva.** Células pluripotenciales, no organizadas en estratos, reagrupadas entre las células cilíndricas y la membrana basal. Su génesis es controvertida.

- **Células subcilíndricas.** Véase Células de reserva.

- **Cervicografía.** Fotografía de alta resolución del cuello uterino.

- **Chancroide.** Infección causada por Haemophilus ducreyi y caracterizada por úlceras más pequeñas que afectan a los labios mayores, la horquilla y el periné, con adenopatía, inguinal que evoluciona con fluctuación y rotura.

- **CIN.** Sigla (del inglés Cervical Intraepithelial Neoplasia) que indica la neoplasia cervical intraepitelial. Según la gravedad de la lesión se divide en tres grados: CIN I corresponde a la displasia leve. CIN II a la displasia moderada y CIN III incluye tanto la displasia grave como el carcinoma in situ.

- **Citometría de flujo.** Es uno de los métodos que permiten analizar cuantitativamente el contenido de DNA de la células.

- **Citometría estática.** Es uno de los dos métodos que permiten analizar cuantitativamente el contenido de DNA de la célula, por microespectrofotometría.
- **Clasificación colposcópica.** Organización de los términos que definen los diversos aspectos colposcópicos en grupos homogéneos desde el punto de vista biológico y del presunto significado histológico y clínico.

- **Coilocito.** Célula pavimentosa caracterizada por colapso del núcleo y por una degeneración citoplasmática consistente en un amplio espacio claro perinuclear. Es uno de los aspectos citológicos diagnósticos de la infección por HPV.

- **Colpomicroscopía.** Antiguo método, ya obsoleto, consistente en la observación por contacto del epitelio superficial de la portio. Lo complicado del procedimiento ha hecho abandonar su uso.

- **Condiloma acuminado.** Véase Condilomatosis clínica.

- **Condiloma plano.**
  1) Lesión clínica, blancuzca, sobreelevada del plano cutáneo, expresión de lúes secundaria.
  2) Véase Condilomatosis subclínica.

- **Condilomatosis clínica.** Infección por HPV que evidencia clínicamente, es decir, por observación a simple vista. Se distinguen diversos aspectos: acuminado, papilomatoso, papular y queratosiforme.

- **Condilomatosis gigante.** Lesión papilomatosa, voluminosa, ulcerada. Representa el resultado final de la confluencia de múltiples condilomas, colposcópicamente y citohistológicamente normales.

- **Condilomatosis subclínica.** Es la infección por HPV que sólo se evidencia con el empleo de colposcopio después de la exposición a solución de ácido acético al 5%. Se distinguen diversos aspectos: papilar, micropapular o con puntos blancos, mosaiciforme y macular.

- **Conización.** Consiste en la extirpación quirúrgica (corte en frío o láser de CO2) de un cono de tejido cervical cuya base pasa por el lado externo del área yodonegativa con Lugol y cuyo vértice tiene una altura diversa en el canal cervical.

- **Control de calidad (citológico).** Se divide en externo e interno. El externo es retrospectivo, efectuado por el investigador que valora el nivel de capacidad diagnóstica de los laboratorios aislados. El interno es el que efectúa un citólogo con experiencia reconocida sobre los casos normales y anormales.

- **Criocirugía (crioterapia).** Método destructivo de la patología cervical. Consiste en el congelamiento de los tejidos mediante gases líquidos (CO2 NO2).

- **Diagnóstico preclínico.** Diagnóstico de una neoplasia preclínica de un paciente asintomático.

- **Diagnóstico precoz.** Diagnóstico que se establece en una fase temprana del desarrollo clínico.
- **Disqueratosis.** Término que define a las alteraciones similares a la paraqueratosis, en células aisladas. Los disqueratocitos, también llamados "células pavimentosas en miniatura", presentan una queratinización anormal o prematura sin caracteres nucleares de malignidad. Tales alteraciones morfológicas pueden derivar de un efecto citopático viral.

- **Displasia.** Véase Neoplasia intraepitelial.

- **Dot blot.** Es un método de hibridación de los ácidos nucleicos.

- **DTC.** Sigla que indica (D)ia (T)ermo (C)oagulación, medio físico de destrucción de los tejidos que se utiliza en la terapia del ectropión, ectopia, NTZ, ATZ y aún del CIN.

- **Ecosistema.** Conjunto de organismos que se hallan en equilibrio con el ambiente entre si (ecología vaginal).

- **Ectopia.** Es la presencia de epitelio columnar (cilíndrico) en el cuello uterino: es congénita.

- **Ectropión.** Es la presencia de epitelio columnar (cilíndrico) en el cuello uterino como consecuencia de un traumatismo (embarazo, etc.)-

- **Enfermedad de Bowen.** Es un carcinoma in situ de la piel genital y anogenital. En la vulva la denominación es sinónimo de VIN III (bowenoide).

- **Enfermedad de Paget.** Es un carcinoma in situ de la vulva análogo a la enfermedad de Paget de la mama.

- **Epitelio blanco delgado.** Es una zona opaca, blancuzca, plana, de superficie regular. Representa una ATZ de grado 1.

- **Epitelio blanco engrosado.** Es un área opaca, blancuzca, sobreelevada, de superficie irregular y rugosa. Representa una ATZ de grado 2.

- **Epitelio nativo.** Es el epitelio originario pavimentoso glucogenado, de origen urogenital.

- **Erosión.** Ausencia del epitelio pavimentoso en un área más o menos extensa del cuello uterino.

- **ETS.** Sigla que significa (E)nfermedad de (T)ransmisión (S)exual.

- **Eversión.** Estado que se observa en el embarazo. Consiste en la exposición al exterior de parte de la mucosa endocervical por un fenómeno de abertura de los labios cervicales debido a contracción de las fibras musculares.

- **E6/7.** Genes del HPV. Con actividad transformante en los HPV de alto riesgo.

- **Factor P.** Caracteriza el VIN III porque siempre se encuentra una o más de las siguientes características: papular, paraqueratósito, pigmentado.

- **FISH.** Sigla (del inglés Filter in situ hybridization) que indica un método especial de hibridación de los ácidos nucléicos.

- **Fluoruoracilo.** Agente quimioterápico antiblástico correspondiente a la clase de antimetabolitos. Se usa en crema al 5% en el tratamiento de la infección vaginal uretral y anal por HPV.

- **Fómite.** Del latín *fomes-itis,* término que indica "todo aquello que provoca..." En medicina se usa para indicar cualquier objeto inanimado de transportar una afección.

- **Gardenerelosis.** Es la infección *Gardnerella vaginalis.*

- **Grading.** Palabra inglesa que indica el grado de diferenciación histológica de un tumor. GI: bien diferenciado. G2: moderadamente diferenciado, G3: poco diferenciado.

- **Granuloma inguinal.** Infección causada por *Calymmatobacterium granulomatis,* caracterizada por un pápula y luego ulceraciones a nivel de la cara interna de los labios menores, sin adenopatía satélite.

- **Hibridación in situ.** Método de hibridación de los ácidos nucleicos. Explora el DNA viral en núcleo de la célula sobre el tejido.

- **Hiperqueratosis.** Consiste en la formación excesiva de queratina en la superficie del epitelio pavimentoso.

- **HPV.** Sigla (del inglés Human Papiloma Virus) que indica el virus de papiloma que afecta al ser humano.

- **Interferones.** Glucoproteínas con actividad antiviral, inmunoestimulante y antiproliferativa. Se utiliza en el tratamiento de las infecciones por HPV.

- **Láser.** Acrónimo que indica (L)ight (A)mplification (S)timulated (E)misión (R)adiation. El láser de CO2, se usa ampliamente en el tratamiento de las patologías del tracto genital inferior.

- **LEEP.** Sigla (del inglés Loop Electrosurgical Escisión Procedure) que indica la diatermia quirúrgica.

- **Linfogranulosa venéreo.** Infección causada por *Chlamydia trachomatis* que se manifiesta como una pequeña ulceración con adenopatía inguinal, y evoluciona formando un bubón que rompe y exuda pus.

- **Lugol.** Solución yodoyodurada que se usa para la prueba de Schiller.

- **Metaplasia.** Diferenciación divergente que determina un tipo celular diverso y aun el reemplazo de un epitelio por otro. El término implica la sustitución del epitelio cilíndrico por un epitelio pavimentoso no cornificante. Esta sustitución reconoce, desde el punto de vista morfológico, dos fases. La primera definida como *metaplasia incompleta* (sinónimo: inmadura), está caracterizada por la evidencia de transformación de las células cilíndricas en células pavimentosas de tipo basal, parabasal e intermedio acompañada por estratificación progresiva. A menudo en esta fase todavía se encuentran presentes y reconocibles células cilíndricas en la superficie. La segunda fase se define como *metaplasia completa* (sinónimo: madura) y en ella aparecen también las células de tipo superficial. En esta última situación el epitelio presenta, en consecuencia, los cuatro estratos propios de los epitelios pavimentosos no cornificantes y resulta indistinguible del epitelio nativo exocervical.

- **Microcarcinoma del cuello uterino.** Neoplasia con profundidad de invasión de $\leq$3mm, sin que estén afectados los vasos sanguíneos y/o en el vestíbulo.

- **Mosaico regular.** Es un área blancuzca por numerosos y pequeños campos ovalados o poligonales, vecinos unos de los otros y de dimensiones uniformes. Es una lesión plana, es decir, que ocupa el mismo plano de la mucosa circundante. Los campos están separados por surcos delgados y rojizos debidos a la presencia de capilares de calibre uniforme y regular (“pavimento romano”). La lesión es blancuzca con la prueba del ácido acético, yodonegativa con la prueba del Lugol. Representa una ATZ de grado 1.

- **Neoplasia intraepitelial.** Lesión en la cual parte del espesor del epitelio está sustituido por células indiferenciadas. Se divide en tres grados sobre la base de la proporción de espesor del epitelio ocupado por células indiferenciadas.

- **NTZ.** Sigla (del inglés Normal Transformation Zone) que indica la zona de transformación normal.

- **Orificios glandulares.** Son los orificios glandulares abiertos, planos, delgados, expresión de NTZ. Son difusos.

- **PAIN.** Sigla (de la denominación inglesa Perianal Intraepithelial Neoplasia) que indica la neoplasia intraepitelial perianal. Se divide en tres grados según la gravedad de la lesión, como el CIN.

- **Papilomatosos Laríngea.** Es la infección por HPV 6/11 que se verifica, no de manera obligada, en los hijos de mujeres portadoras de infección genital cuando el parto se realiza por vía natural.

- **Papilomatosis vestibular.** Véase Micropapilomatosis labial.

- **Papovavirus.** El término Papova es un acrónimo de (PA)pilomavirus, virus de (PO)lioma y virus (VA)acuolante que constituyen la familia de los Papovavirus o Papovaviridae.

- **Papulosis bowenoide.** Término clínico que indica una afección histológicamente similar a la enfermedad de Bowen, caracterizada desde el punto de vista clínico por pápulas múltiples de color negruzco localizadas en el asta del pene en los labios mayores de la vulva.

- **Paraqueratosis.** Es la persistencia del núcleo en el estrato córneo. El término se refiere también a las células alargadas, con núcleo por los demás picnótico, que se disponen horizontalmente sobre la superficie el epitelio pavimentoso (cornificado o no) como consecuencia de un aumento de la velocidad de regeneración y migración de las células.

- **PCR.** Sigla (del inglés Polymerase Chain Reaction) para indicar un método de hibridación molecular amplificante.
- **PIN.** Sigla (del inglés Penile Intraepithelial Neoplasia) que indica la neoplasis intraepitelial del pene. Se divide en tres grados según la gravedad de la lesión como en el CIN.

- **Podofilina.** Resina que se obtiene de la planta *Podophyllum peltatum,* provista de una acción similar a la de la colchicina, usada antiguamente para el tratamiento (en aplicaciones tópicas) del condiloma acuminado.

- **Pólipo.** Protrusión hiperplásica focal del epitelio cilíndrico endocervical, incluyendo epitelio y estoma, sésil o pediculado, que protuye del orificio uterino externo.

- **Prueba de Schiller.** Prueba que aprovecha la captación de la solución yodoyodurada (Lugol) por las células que contienen glucógeno. El epitelio nativo trófico capta la solución del Lugol, el epitelio nativo distrófico lo capta escasamente y el epitelio no nativo no capta el Lugol en absoluto.

- **Prueba de olor (sniff test).** Prueba con la cual se advierte un olor a pescado podrido cuando se mezclan dos gotas de secreción vaginal con dos gotas de hidróxido de potasio al 10%. La prueba es positiva en las infecciones por *Gardherella y Tricomonas*.

- **Punteado irregular.** Es la acentuación grosera del diseño de punteado regular por la presencia de prominencias papilares en las que pueden reconocerse asa capilares de forma y dimensiones diversas, hasta con aspecto de lagos sanguíneos. Es una lesión focal, de superficie irregular, que también se denomina fase prexofitica del cáncer. Representa una ATZ de grado 2-

- **Punteado regular.** Es un área focal, plana, poco extensa, caracterizada por fino punteado rojo, debido a cúpulas vasculares de calibre pequeño y uniforme.

- **P53.** Gen oncosupresor en el cromosoma 17. cuya integridad funcional es necesaria para la regulación del crecimiento celular.

- **Queratinización.** Consiste en la maduración de células pavimentosas hasta el estado de escama córnea.

- **Quiste en inclusión.** Quiste vaginal producido por inclusión de epitelio pavimentoso en el espesor de la pared de la vagina después de laceraciones causadas por el parto o debidas a colporrafia.

- **Retinoides.** Grupo de fármacos análogos de vitamina A, considerados útiles para promover y controlar el proceso de diferenciación celular, modificar el estado preneoplásico inducido por agentes cancerígenos y prevenir la transformación neoplásica. Se han utilizado en ginecología para el tratamiento del CIN asociado o no con infección por HPV.

- **Sarcoma botrioide.** Es una rara neoplasia de la vagina (y del cuello uterino) de la edad pediátrica, a menudo de génesis multifocal. Deriva del tejido conectivo y se caracteriza por la inmediata y rápida difusión local por contigüidad. El aspecto clínico y colposcópico es característico.

- **Screening.** Programa organizado, utilizando un método estandarizado para diagnosticar en la fase preclínica o temprana de determinada enfermedad, y una población definida.

- **SIL.** Sigla (del inglés Squamous Intraepithelial Lesion) que indica, en la clasificación del Sistema Bethesda, las lesiones pavimentosas intraepitales.

- **Sistema Bethesda.** Es la clasificación citológica aprobada por un comité de expertos del National Cancer Institute de Bethesda, 1989 – 1991) y modificada en el 2001.

- **Southern Blot.** Técnica de hibridación de ácidos nucleicos.

- **Ulceración.** Pérdida del epitelio pavimentoso de revestimiento y del tejido conectivo subyacente.

- **Unión escamocilíndrica.** Es el punto de unión entre el epitelio pavimentoso y el epitelio columnar (cilíndrico). En las mujeres en edad fértil es externa mientras que durante la menopausia su localización en el canal cervical es alta (endotopía)

- **Unión escamoescamosa.** Es el punto de unión entre el epitelio pavimentoso originario y el epitelio pavimentoso neoformado.

- **Vaginitis caseosa.** Así denominada por el tipo de exudado. Es típica de la *Candida albicans.*

- **Vaginitis inespecífica.** Cuadro inflamatorio eritematoseroso debido a la acción simultánea de diferentes especies microbianas o a factores irritantes de diverso carácter.

- **Vaginitis purulenta.** Así se denominada por el tipo de exudado. Se debe a diversos elementos tales como *Neisseria, Tricomonas,* estreptocosos.

- **VAIN.** Sigla (del inglés Vaginal Intrapithelial Neoplasia) que indica la neoplasia intraepitelial vaginal. Se divide en tres grados de acuerdo con la gravedad de la lesión, lo mismo que en el CIN.

- **Vasos atípicos.** Son vasos irregulares, de trayectoria brusca, dilatados y/o estenosados, con aspecto de "coma", de "tirabuzón", de "spaghetti", parámetros importantes en la colposcopia.

- **Verruga.** Inflamación de las glándulas vestibulares, causada en general por el HPV, aunque algunas veces es inespecífica.

- **VIN.** Sigla (del inglés Vulvar Intraepithelial Neoplasia) que indica la neoplasia intraepitelial vulvar. Se divide en tres grados de acuerdo con la gravedad de la lesión, como en el CIN.

- **Vulvodinia.** Término que indica la presencia de ardor y dolor en el introito vulvar. Es un síndrome en el que se distinguen cuatro formas: vestibulitis, vulvodinia idiopatica, vulvitis, cíclica y papilomatosis vestibular.

- **Zona de transformación.** Es la zona del cuello uterino que corresponde a la unión escamocilíndrica. En la edad fértil se encuentra sobre la superficie externa del cervix, lo cual resulta en la exposición del epitelio cilíndrico al medio vaginal para lo que no está destinado. La exposición de estas células induce un proceso fisiológico de metaplasia que de esta manera sustituye el epitelio cilíndrico por epitelio plano. Como las células metaplásicas son más susceptibles de transformación maligna, la mayor parte de los cánceres del cuello uterino tienen su origen en la zona de transformación.

LINKS RELACIONADOS CON PATOLOGIA CERVICAL

1. **American Society for Colposcopy and Cervical Pathology**
   http://www.asccp.org

2. **Asociación Española de Patología Cervical y Colposcopia.**
   http://www.aepcc.org

3. **Sociedad Argentina de Patología del Tracto genital inferior y colposcopia.**
   http://www.colpoweb.com/

4. **Gineconet (Argentina)**
   http://www.cpcweb.com.ar

5. **HPV – Today (Español)**
   www.hpvtoday.com

6. **American Cancer Society.**
   http://www.cancer.org

7. **International Agency for Research on Cancer- Lyon Francia**
   http://www.screening.iarc.fr/colpo.php

SEGUNDA FACULTAD DE MEDICINA

Cortesia: Maestro BELISARIO ANTONIO GOMEZ CASTRO